

cranial

anterior dorsal

caudal

Möller/Reif, Taschenatlas Schnittbildanatomie. Band III: Extremitäten, Gelenke, Wirbelsäule – CT und MRT (ISBN 9783131392626), © 2019 Georg Thieme Verlag KG

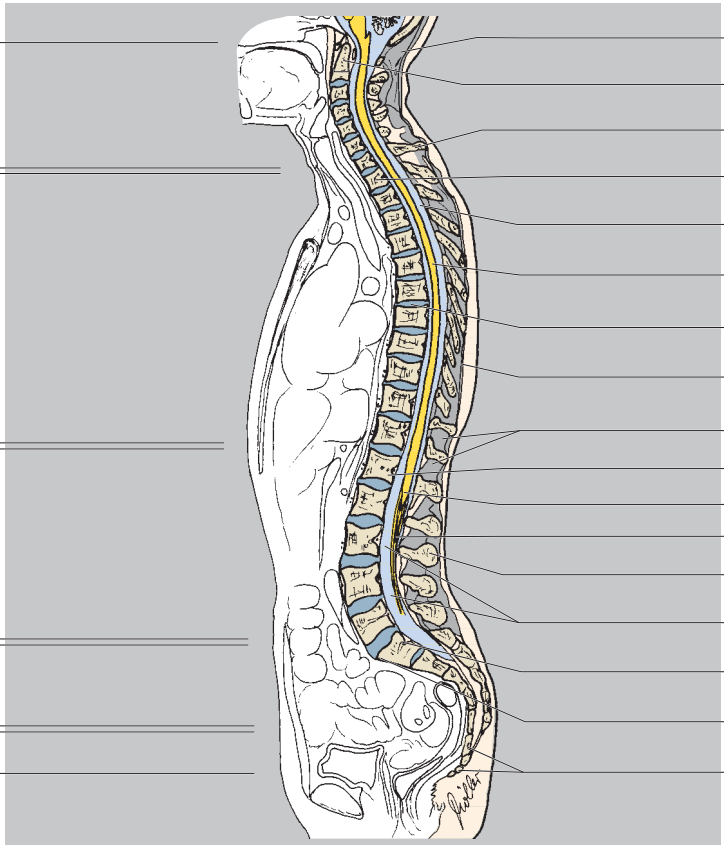

Abb. 3.1 Wirbelsäule sagittal.

1 Vertebrae cervicales C 1–7
2 Vertebrae thoracicae Th 1–12
3 Vertebrae lumbales L 1–5
4 Os sacrum (Vertebrae sacrales 1–5)
5 Os coccygis (Vertebrae coccygeae 1–3 [4])
6 Lig. nuchae
7 Dens axis C 2
8 Vertebra prominens C 7
9 Corpus vertebrae thoracicae Th 1
10 Spinalkanal
11 thorakales Myelon
12 Discus intervertebralis
13 Lig. supraspinale
14 Ligg. interspinalia
15 Corpus vertebrae lumbalis L 1
16 Conus medullaris
17 Cauda equina
18 Processus spinosus
19 Duralsack
20 Os sacrum (S 1)
21 Promontorium
22 Os coccygis

Möller/Reif, Taschenatlas Schnittbildanatomie. Band III: Extremitäten, Gelenke, Wirbelsäule – CT und MRT (ISBN 9783131392626), © 2019 Georg Thieme Verlag KG



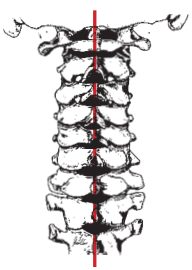

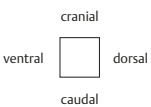

Möller/Reif, Taschenatlas Schnittbildanatomie. Band III: Extremitäten, Gelenke, Wirbelsäule – CT und MRT (ISBN 9783131392626), © 2019 Georg Thieme Verlag KG

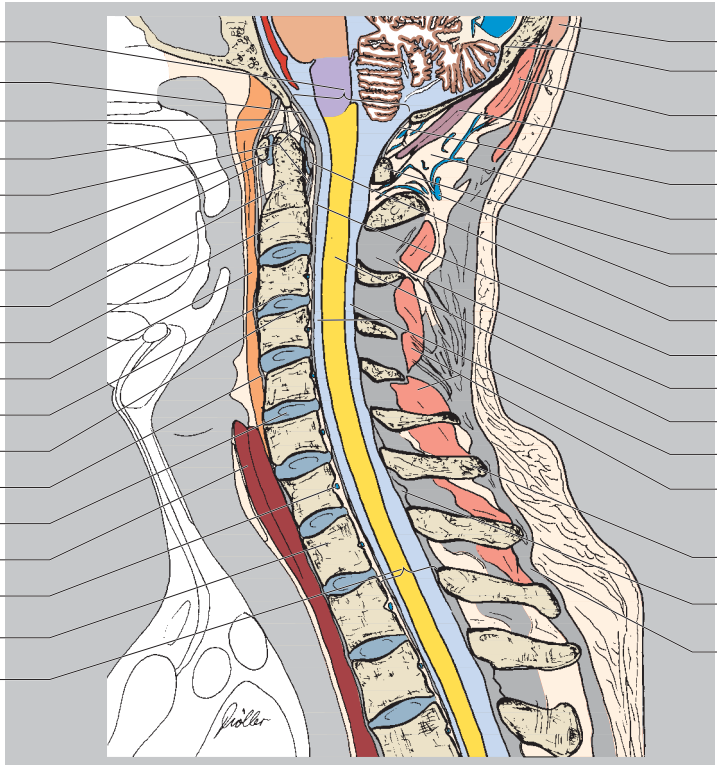

Abb. 3.2 Halswirbelsäule sagittal.

1 Foramen magnum
2 Membrana tectoria
3 Membrana atlantooccipitalis anterior
4 Lig. apicis dentis
5 Fasciculi longitudinales
6 Atlas (Arcus anterior)
7 Articulatio atlantoaxialis mediana
8 Axis (Dens)
9 Axis (Corpus vertebrae)
10 M. longus capitis
11 Grundplatte C 3
12 Deckplatte C 4
13 Lig. longitudinale anterius
14 Discus intervertebralis C 5/C 6
15 Ösophagus
16 Vv. basivertebrales
17 Corpus vertebrae thoracicae Th 1
18 knöcherner Spinalkanal
19 M. trapezius (Pars descendens)
20 Os occipitale (Protuberantia occipitalis interna)
21 M. semispinalis capitis
22 M. rectus capitis posterior minor
23 Membrana atlantooccipitalis posterior
24 subokzipitales Fettgewebe
25 Atlas (Arcus posterior)
26 Vv. cervicales profundae
27 Lig. transversum atlantis
28 Lig. longitudinale posterius
29 Lig. interspinale
30 zervikales Myelon
31 prä- und postmedullärer Liquorraum
32 Mm. interspinales
33 Processus spinosus C 7
34 Lig. flavum
35 Lig. supraspinale

Möller/Reif, Taschenatlas Schnittbildanatomie. Band III: Extremitäten, Gelenke, Wirbelsäule – CT und MRT (ISBN 9783131392626), © 2019 Georg Thieme Verlag KG



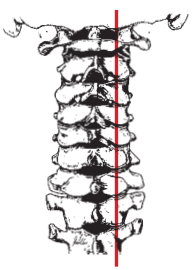

cranial

ventral dorsal

caudal

Möller/Reif, Taschenatlas Schnittbildanatomie. Band III: Extremitäten, Gelenke, Wirbelsäule – CT und MRT (ISBN 9783131392626), © 2019 Georg Thieme Verlag KG

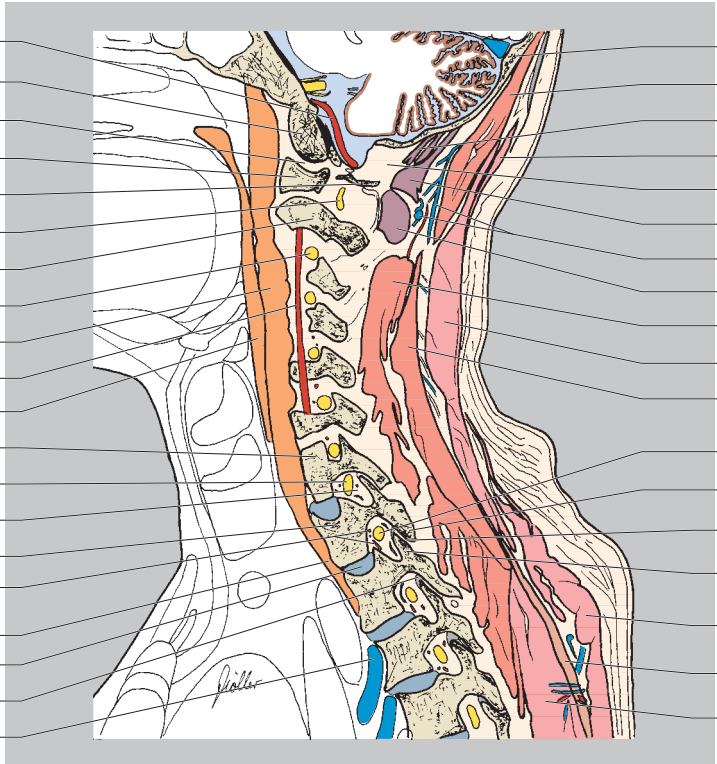

Abb. 3.3 Halswirbelsäule sagittal.

1 A. vertebralis
2 Condylus occipitalis
3 Articulatio atlantooccipitalis
4 Atlas (Massa lateralis)
5 Atlas (Arcus posterior)
6 N. spinalis C 2
7 Axis (Corpus)
8 Ganglion spinale C 3
9 M. longus capitis
10 M. palatopharyngeus
11 Corpus vertebrae cervicalis C 7
12 Ganglion spinale C 8
13 Foramen intervertebrale
14 Corpus vertebrae thoracicae Th 1
15 A. intercostalis posterior (Rr. spinales et radiculares des R. dorsalis)
16 M. longus colli
17 Discus intervertebralis Th 1/Th 2
18 Lig. flavum
19 V. intercostalis posterior
20 Os occipitale
21 M. semispinalis capitis
22 M. rectus capitis posterior minor
23 M. trapezius (Pars descendens)
24 subokzipitales Fettgewebe
25 M. rectus capitis posterior major
26 Vv. cervicales profundae
27 M. obliquus capitis inferior
28 M. spinalis cervicis (multifidus)
29 M. splenius capitis
30 M. semispinalis cervicis
31 Ganglion spinale Th 1
32 Processus articularis inferior Th 1
33 Articulatio zygapophysealis
34 Processus articularis superior Th 2
35 M. trapezius (Pars transversa)
36 M. rhomboideus
37 M. splenius cervicis

Möller/Reif, Taschenatlas Schnittbildanatomie. Band III: Extremitäten, Gelenke, Wirbelsäule – CT und MRT (ISBN 9783131392626), © 2019 Georg Thieme Verlag KG



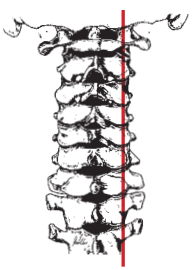

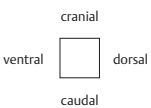

Möller/Reif, Taschenatlas Schnittbildanatomie. Band III: Extremitäten, Gelenke, Wirbelsäule – CT und MRT (ISBN 9783131392626), © 2019 Georg Thieme Verlag KG

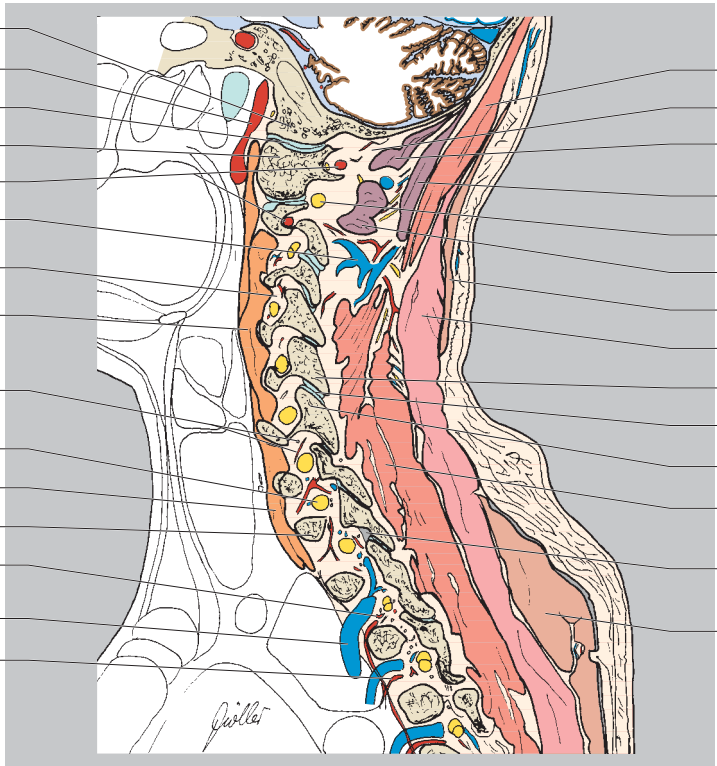

Abb. 3.4 Halswirbelsäule sagittal.

1 Condylus occipitalis
2 A. carotis interna
3 Articulatio atlantooccipitalis
4 Atlas (Massa lateralis)
5 A. vertebralis
6 Vv. cervicales profundae
7 Foramen intervertebrale
8 M. longus capitis
9 A. vertebralis (Rr. spinales et radiculares)
10 Ganglion spinale C 8
11 M. longus colli
12 Corpus vertebrae thoracicae Th 1
13 A. intercostalis posterior (Rr. spinales et radiculares des R. dorsalis)
14 V. intercostalis posterior
15 A. intercostalis posterior (R. dorsalis)
16 M. semispinalis capitis
17 subokzipitales Fettgewebe
18 M. rectus capitis posterior minor
19 M. rectus capitis posterior major
20 N. spinalis C 2
21 M. obliquus capitis inferior
22 M. trapezius (Pars descendens)
23 M. splenius capitis
24 Processus articularis inferior
25 Articulatio zygapophysealis
26 Processus articularis superior
27 M. spinalis cervicis et M. multifidus
28 Lig. flavum
29 M. trapezius (Pars transversa)

Möller/Reif, Taschenatlas Schnittbildanatomie. Band III: Extremitäten, Gelenke, Wirbelsäule – CT und MRT (ISBN 9783131392626), © 2019 Georg Thieme Verlag KG



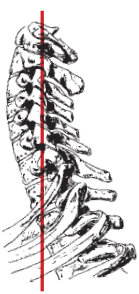

cranial

rechts links

caudal

Möller/Reif, Taschenatlas Schnittbildanatomie. Band III: Extremitäten, Gelenke, Wirbelsäule – CT und MRT (ISBN 9783131392626), © 2019 Georg Thieme Verlag KG

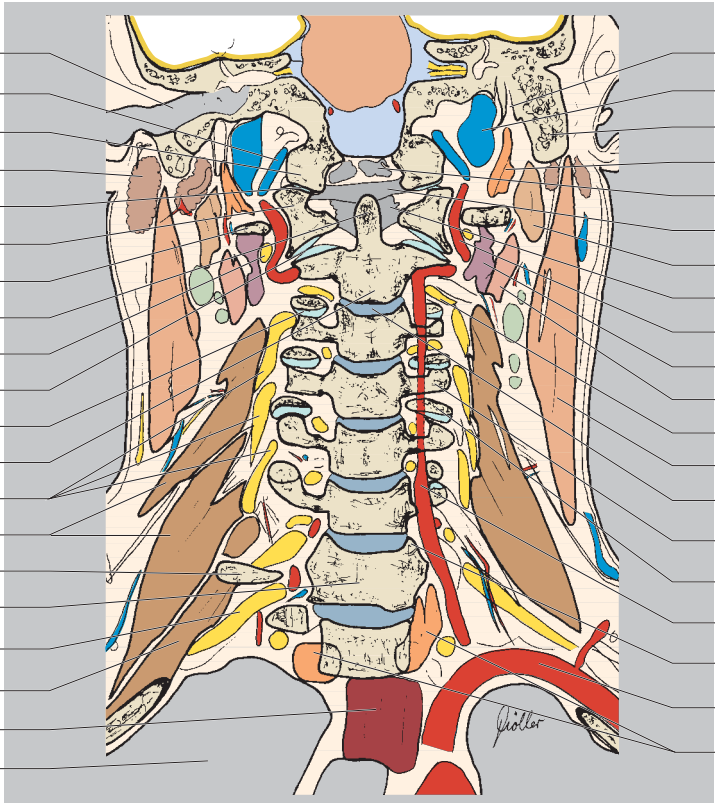

Abb. 3.5 Halswirbelsäule coronar.

1 Meatus acusticus externus
2 V. vertebralis
3 Condylus occipitalis
4 Glandula parotidea
5 Articulatio atlantooccipitalis
6 Atlas (Massa lateralis)
7 Atlas (Processus transversus)
8 Axis (Dens)
9 N. spinalis C 2
10 Articulatio atlantoaxialis lateralis
11 Articulatio zygapophysealis C 2 / C 3
12 Axis (Corpus vertebrae)
13 Plexus cervicalis
14 M. scalenus medius
15 Processus transversus C 7
16 Corpus vertebrae cervicale C 7
17 N. spinalis C 8
18 M. scalenus posterior
19 Ösophagus
20 Lunge (Pulmo dexter)
21 Foramen stylomastoideum
22 V. jugularis interna
23 Processus mastoideus
24 M. rectus capitis lateralis
25 Membrana tectoria
26 Lig. transversum
27 M. digastricus (Venter posterior)
28 Ligg. alaria
29 A. vertebralis
30 M. obliquus capitis inferior
31 M. levator scapulae
32 Ganglion spinale C 3
33 M. sternocleidomastoideus
34 Discus intervertebralis (C 2 / C 3)
35 Processus articularis superior C 4
36 Processus articularis inferior C 4
37 Processus uncinatus C 7
38 A. subclavia
39 M. longus colli

Möller/Reif, Taschenatlas Schnittbildanatomie. Band III: Extremitäten, Gelenke, Wirbelsäule – CT und MRT (ISBN 9783131392626), © 2019 Georg Thieme Verlag KG