Erratum

Stefan Eisoldt

Fallbuch Chirurgie

ISBN 9783132420601

Liebe Leserinnen und Leser,

wir möchten Sie in diesem Werk auf folgenden Fehler und die entsprechende Korrektur hinweisen:

S. 104, Frage 91.3: Die fehlende Röntgenaufnahme des Ösophagusbreischluck wurde nachträglich eingefügt.

Wir bedauern diese Fehler und bitten um Beachtung!

Ihr Georg Thieme Verlag

Fall 91

52-jährige Frau mit Dysphagie und retrosternalen Schmerzen

Eine 52-jährige Frau klagt über Schluckstörungen, die vor allem bei flüssigen Speisen auftreten, sowie über Schmerzen hinter dem Brustbein nach dem Essen. Die Beschwerden hätten vor einigen Jahren begonnen und seien nun insbesondere nachts unerträglich geworden, da sie dadurch oft aufwache und husten müsse.

Fragen

91.1 Nennen Sie mindestens 3 Differenzialdiagnosen!

91.2 Welche Untersuchungen veranlassen Sie, um zu einer Diagnose zu kommen?

91.3 Im Ösophagusbreischluck zeigt sich das folgende Bild. Welche Diagnose stellen Sie? Begründen Sie diese!

91.4 Welche konservativen und operativen Therapiemaßnahmen sind möglich?

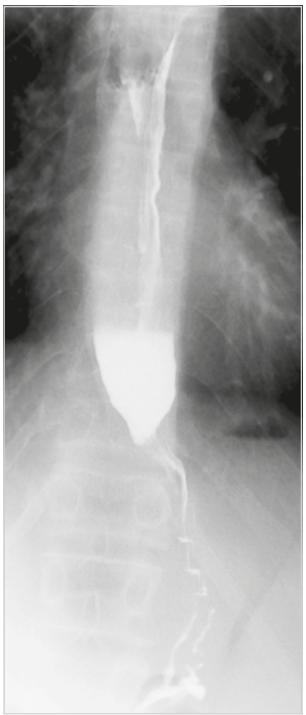

Abb. 91.1 Röntgen: Ösophagusbreischluck (aus Krombach, Mahnken, Radiologische Diagnostik Abdomen und Thorax, Thieme, 2015).

Antworten und Kommentar auf Seite 307

Eishold, Fallbuch Chirurgie (ISBN 9783132420601) © 2020 Georg Thieme Verlag KG Stuttgart · New York