18 HWS-Lagerung

Mark Klingenhöfer

Im Vergleich zu den Bewegungsmöglichkeiten im Bereich der Brust- und Lendenwirbelsäule ermöglichen die anatomischen Verhältnisse im Bereich der Halswirbelsäule (HWS) umfangreiche Bewegungsfreiheitsgrade für die Rotation, Seitneigung, Inklination und Reklination. Im oberen, mittleren und unteren Drittel der HWS bestehen große Unterschiede hinsichtlich der biomechanischen Funktion. Beispielsweise wird die Rotation des Kopfes insbesondere in den beiden obersten Bewegungssegmenten zwischen dem Hinterhaupt und dem 2. Halswirbelkörper ermöglicht [154]. Die segmentalen physiologischen Unterschiede im HWS-Bereich bedingen die für die HWS charakteristischen Verletzungsmuster und Erkrankungen. So sind Verletzungen besonders häufig im oberen Drittel und degenerative Erkrankungen im mittleren Drittel der HWS lokalisiert.

18.1 Indikationen

Nach den Grundsätzen der Wirbelsäulenchirurgie besteht eine Indikation zur Operation, wenn eine Dekompression des Rückenmarks oder der Spinalnerven notwendig wird oder eine segmentale pathologische Instabilität der Halswirbelsäule besteht. In Anschluss an die Dekompression der nervalen Strukturen sollte eine Rekonstruktion des physiologischen Profils angestrebt werden. Bei der Rekonstruktion der HWS wird zwischen denen die Beweglichkeit erhaltenden Operationen und den knöchernen Spondylodesen (Fusionen) unterschieden. Eine bewegungserhaltene Operation ist z. B. das ventrale intervertebrale Einbringen einer Bandscheibenprothese nach vorheriger Nukleotomie oder die alleinige dorsale partielle Arthektomie zur Entfernung eines lateralen Bandscheibenvorfalls nach Frykholm [155]. Spondylodesen im HWS-Bereich lassen sich z. B. durch ein ventrales intervertebrales Einbringen von einem Cage oder einem Knochenspan nach vorheriger Nukleotomie erreichen. Besteht die Notwendigkeit einer multisegmentalen Dekompression, können durch Implantate mehrere Wirbelkörper ersetzt werden. Hierbei kommen vor allem Wirbelkörperersatzimplantate in Verbindung mit ventralen Plattensystemen zur Anwendung. Die Implantate übernehmen die Funktion einer stabilen Osteosynthese unter Erhalt des angestrebten physiologischen Profils der Wirbelsäule, bis die körpereigene knöcherne Überbauung abgeschlossen ist. Dorsale Spondylodesen werden insbesondere durch Osteosyntheseverfahren wie z. B. das Einbringen eines Schrauben-Stab-Systemen unterstützt.

18.2 Zugangswege zur HWS

Die Halswirbelsäule kann aus verschiedenen Richtungen operativ erreicht werden. Dabei wird unterschieden zwischen einem ventralen transoralen Zugang, einem ventralen Zugang mit Spaltung des Sternums, dem dorsalen und dem häufig verwendeten ventrolateralen Zugang nach Smith-Robinson [156] oder nach Cloward [152]. Die Wahl des Operationszugangs zur Halswirbelsäule erfolgt nach der vorliegenden Pathologie und unter Abwägung der unterschiedlichen Risiken der verschiedenen Zugänge:

- Der **dorsale Zugang** beinhaltet insbesondere das Risiko für eine postoperative Muskelatrophie infolge der potenziellen Denervierung der Muskulatur sowie für eine Verletzung der A. vertebralis.
- Durch den **ventralen transoralen Zugang** kann die Halswirbelsäule vom Klivus bis zur Deckplatte des dritten HWS-Körpers erreicht werden. Aufgrund der notwendigen medianen Spaltung der Rachenmuskulatur und der Schleimhaut und ggf. des weichen Gaumens mit der Uvula besteht das Risiko einer postoperativen Schluckstörung und Wundheilungsstörung. Bei der Wahl des transoralen Zugangs sollte deshalb eine präoperative Tracheotomie erwogen werden.
- Der **ventrale Zugang** mit Spaltung des Sternums kommt zum Einsatz, wenn der zervikothorakale Übergang erreicht werden muss und das Sternum die zu erreichenden Segmente überdeckt. Es besteht die Möglichkeit einer partiellen osteoklastischen Sternotomie bis hin zur vollständigen Spaltung des Sternums. Die Sternotomie erfolgt entsprechend dem erforderlichen Ausmaß des ventralen Zugangs und unter der Abwägung der bestehenden Risiken der Operation. Sollte z. B. eine Verletzung des Herzens bei der Operation nicht ausgeschlossen werden können, sollte immer eine vollständige Sternotomie erfolgen, um eventuelle Verletzungen unmittelbar versorgen zu können.
- Der **ventrolaterale Zugang** nach Smith-Robinson bzw. nach Cloward ist der am häufigsten gewählte Zugang zur Halswirbelsäule und ermöglicht das Erreichen der ventralen HWS vom zweiten Halswirbelkörper bis zum ersten Brustwirbelkörper [152]. Durch das ventrolaterale Eingehen median des M. sternocleidomastoideus unter Verlagerung der Luft- und Speiseröhre nach median besteht das Risiko einer Affektion des N. laryngeus recurrens [96], aus der eine einseitige Stimmbandlähmung mit dem klinischen Bild einer Heiserkeit resultieren kann. Da eine beidseitige Stimmbandlähmung zu einer lebensbedrohlichen Situation führen kann, sollte bei der Indikationsstellung auf eine bereits bestehende Affektion geachtet werden. Der Zugang sollte immer

Schmidt-Bräkling et al., Patientenlagerung im OP (ISBN 9783131659118), © 2017 Georg Thieme Verlag KG



Abb. 18.1 Optionale Schulterzugvorrichtung (Firma mediPlac) für den ventralen Zugang zur Halswirbelsäule.

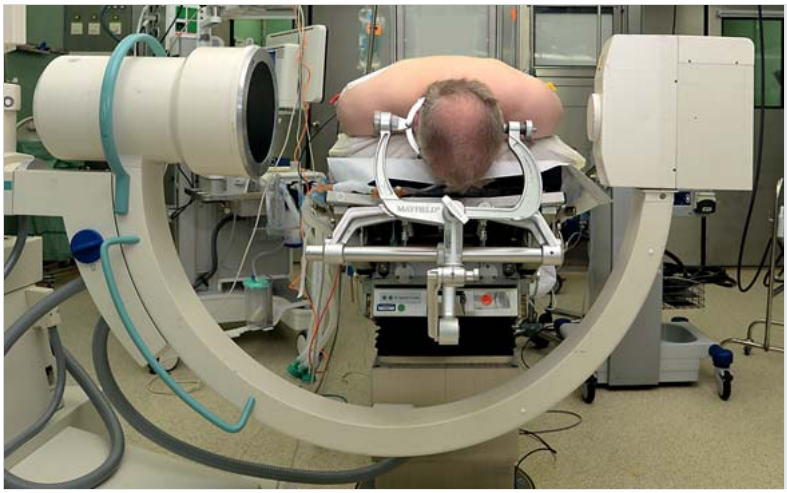

Abb. 18.2 Optionale Drei-Punkt-Schädel-Fixier-Klemme für den dorsalen Zugang zur Halswirbelsäule.

auf der bereits geschädigten Seite erfolgen. Bei einer Affektion des ventrolateral auf dem M. longus colli gelegenen sympathischen Grenzstrangs besteht die Gefahr der Ausbildung eines Horner-Syndroms [96].

Merke

Risiken beim dorsalen Zugang zur HWS

- Verletzung der A. vertebralis (Schlaganfall, Blutungsanämie)
- segmentale Muskeldenervierung (Muskelatrophie)

Risiken beim ventralen Zugang zur HWS

- Verletzung des Ösophagus (Schluckstörungen)
- Verletzung des N. laryngeus recurrens (Heiserkeit)
- Verletzung des sympathischen Grenzstrangs (Horner-Syndrom)

18.3 Zubehör

Die hier beschriebenen Standardlagerungen für den ventralen und dorsalen Zugang zur HWS können mit wenigen Modifikationen für alle genannten Zugänge verwendet werden. Folgendes Zubehör wird benötigt:

Ventraler Zugang zur HWS

- OP-Tisch mit einer feuchtigkeitsdichten Unterlage und einem Baumwolllaken
- Wärmesystem (z. B. Bair Hugger), optimal ist ein zusätzliches SFC-Polster (Special Foam Core, Fa. Maquet) mit Memory-Effekt
- Kopfplatte
- Rolle aus Tüchern zur Abstützung von Nacken und oberer BWS
- Tuch zum Anlagern der Arme
- ggf. Kopfunterlage (z. B. Schalen, Kissen, halb offener Gelring)
- Fersenrolle
- Knierolle
- Fixierpflaster breit

Schmidt-Bräkling et al., Patientenlagerung im OP (ISBN 9783131659118), © 2017 Georg Thieme Verlag KG

Dorsaler Zugang zur HWS

- OP-Tisch mit einer feuchtigkeitsdichten Unterlage und einem Baumwolllaken
- Mayfield-Klemme mit Tischhalterung
- Thorax- und Hüftkissen
- Knierolle (Gelkissen)
- Fersenrolle
- Tuch zum Anlagern der Arme
- Fixierpflaster breit
- Anästhesiebügel
- Wärmesystem (z. B. Bair Hugger)

18.4 Standardlagerung für den ventralen Zugang zur HWS

Der Patient wird zur Narkoseeinleitung auf dem OP-Tisch in Rückenlage übernommen. Nach der Narkoseeinleitung und nach Beendigung der anästhesiologischen Vorbereitungen kann mit der Lagerung des Patienten begonnen werden. An der Lagerung sollten mindestens 2 Personen beteiligt sein. Alle notwendigen Lagerungshilfen sollten in greifbarer Nähe aufgestellt werden. Im ersten Schritt erfolgt die Unterpolsterung der Kniekehlen mit einem runden oder halbrunden Kissen.

Die Arme werden an die Seiten des Patienten angelagert, um den Abstand des Operateurs zum Patienten so klein wie möglich zu halten. Aus diesem Grund hat sich die Anlagerung der Arme mit einem OP-Tuch etabliert. Das Tuch wird gefaltet, bis ein ca. 40 cm breiter Streifen entstanden ist, und auf dem OP-Tisch auf Höhe des Brustkorbes positioniert. Die seitlichen Enden werden zur Mitte eingeschlagen. Diese Vorbereitung sollte erfolgen, noch bevor der Patient auf dem Tisch übernommen wurde. Bei der Lagerung können dann die seitlichen Enden des OP-Tuches unter dem Patienten hervorgeholt werden. Eine Person greift über den Brustkorb zwischen den Arm des Patienten und dreht den Brustkorb etwas zu seiner Seite. Die zweite Person greift das zu ihr zeigende seitliche Ende des OP-Tuches, führt es um den Arm des Patienten und positioniert das Ende ohne Falten unter dem Rücken des Patienten. Der Vorgang wird mit getauschten Rollen wiederholt, sodass beide Arme schnell und optimal am Körper des Patienten positioniert sind.

Der Patient wird nun in die gewünschte Endposition auf dem OP-Tisch gezogen. Für eine störungsfreie Röntgendurchleuchtung der Halswirbelsäule bei der Operation empfiehlt es sich, den Kopf entsprechend zu positionieren. In diesem Fall sollte der Kopf mit dem OP-Tisch abschließen und der Tisch zur Reklination des Kopfes am Ende abwinkelbar sein. Alternativ kann die Lagerung des Kopfes in einer am OP-Tisch fixierten Kopfschale erfolgen, was allerdings die a. p.-Durchleuchtung erschwert.

Der Nacken sollte mit Tüchern unterpolstert werden, damit die Halswirbelsäule bei Druck von ventral nicht nach dorsal ausweichen kann. Um Operationen in den unteren HWS-Segmenten zu erleichtern, können Tücher unter die obere Brustwirbelsäule geschoben werden.

Zum Abschluss der Lagerung wird der Kopf mit einem Klebestreifen gegen seitliche Rotation geschützt.

Zur Verbesserung der Sicht für die Röntgendurchleuchtung können die Schultern mit Klebestreifen unter Zug nach kaudal fixiert werden. Allerdings kann es durch den permanenten Zug der Schultern zu einer Armplexusläsion mit entsprechenden neurologischen Defiziten kommen. Deshalb empfehlen wir, auf diese Fixierung zu verzichten und bei Bedarf die Arme bei der Operation z. B. durch den Anästhesisten nach kaudal ziehen zu lassen.

Die Beatmungsleitungen, Magensonde und Infusionsleitungen werden abschließend seitlich am Tisch fixiert, damit sie nicht dislozieren oder einen seitlichen Zug auf Kopf und HWS ausüben können.

18.4.1 Risikofaktoren und Gefahren

Lagerung von Kindern und Säuglingen

Bei der Lagerung von Kindern und Säuglingen müssen die Lagerungshilfen an die Körpergröße adaptiert werden. Zur Vermeidung einer Hypothermie empfiehlt sich die Lagerung auf einer Wärmedecke.

Lagerung von adipösen Patienten

Auch bei der Lagerung von adipösen Patienten müssen die Lagerungshilfen an die Körpergröße und das Gewicht angepasst werden. Außerdem muss auf die maximal zugelassene Gewichtsbelastung des OP-Tisches geachtet werden. Eine Anlagerung der Arme an den Körper lässt sich oft nur durch seitlich angebaute Armstützen erreichen.

Lagerung von sehr dünnen Patienten

Besonders bei dünnen oder kachektischen Menschen sollte präoperativ geklärt werden, ob bereits Dekubitusstellen vorhanden sind. Diese müssen mit besonderen Maßnahmen geschützt werden. Hier kommen z. B. Waffelgele oder SFC-OP-Tischpolster mit Wärmespeicherung und Memory-Effekt zum Einsatz. Aufgrund des verringerten Weichteilmantels ist die Gefahr einer Nervenläsion durch Druck bei dünnen bzw. kachektischen Patienten erhöht. Gerade hier sollte auf die spezielle Abpolsterung der vulnerablen Stellen geachtet werden.

18.4.2 Reanimation

Der Patient kann sofort in der ursprünglichen Lagerung reanimiert werden.

Schmidt-Bräkling et al., Patientenlagerung im OP (ISBN 9783131659118), © 2017 Georg Thieme Verlag KG



Abb. 18.3 Lagerung für den ventralen Zugang zur Halswirbelsäule.
a Ansicht von kranial.
b Ansicht von kaudal.
c Ansicht von lateral.

Schmidt-Bräkling et al., Patientenlagerung im OP (ISBN 9783131659118), © 2017 Georg Thieme Verlag KG

18.5 Standardlagerung für den dorsalen Zugang zur HWS

Der Patient wird zur Narkoseeinleitung auf einem OP-Tisch in Rückenlage übernommen. Nach der Narkoseeinleitung und nach Beendigung der anästhesiologischen Vorbereitungen kann mit der Lagerung des Patienten begonnen werden. An der Lagerung sollten mindestens 4 Personen beteiligt sein. Alle notwendigen Lagerungshilfen sollten in greifbarer Nähe aufgestellt werden.

Für den dorsalen Zugang zur Halswirbelsäule empfehlen wir die Fixierung des Kopfes in einer Mayfield-Klemme (▶ Abb. 18.4). Durch die Mayfield-Klemme können Repositionsmanöver sicher geführt werden und der Kopf wird nach Abschluss der Lagerung sicher in der gewählten Position gehalten. Außerdem lassen sich druckbedingte Schädigungen des Gesichts und der Augen vermeiden. Alternativ kann der Kopf in einer Kopfschale positioniert werden.

Die Anlage der Mayfield-Klemme sollte als erster Lagerungsschritt beim auf dem Rücken liegenden Patienten erfolgen.

Merke

Die Vorgehensweise sollte unbedingt mit dem Anästhesisten abgesprochen werden, da die Reizung der Knochenhaut durch die Mayfield-Dorne einen starken Schmerzstimulus hervorrufen kann.



Abb. 18.4 Drei-Punkt-Schädel-Fixier-Klemme (z. B. nach Mayfield). (mit freundlicher Genehmigung von: Maquet GmbH, Rastatt)

Nach dem Unterpolstern des Kopfes (z. B. mit einem Kissen) wird die Mayfield-Klemme auf Höhe der Temporallinie (4 cm kranial der Ohren) fixiert. Dabei ist zu beachten, dass die Fixierung der Mayfield-Klemme genügend ventral am Schädel erfolgt, sodass die Nase des Patienten auch bei Lageänderungen der Klemme nicht tangiert wird.

Der OP-Tisch mit dem in Rückenlage befindlichen Patienten wird nun parallel zu dem für die Bauchlage vorbereiteten OP-Tisch gefahren, an dem bereits die Halterung für die Mayfield-Klemme (oder alternativ die Kopfschale) montiert wurde. Auf dem OP-Tisch werden ein auf die Größe und Gewicht des Patienten abgestimmtes Bauch- und Leistenkissen auf der entsprechenden Höhe platziert. Durch die sorgfältige Positionierung des Patienten und der Kissen kann eine evtl. später notwendige Neupositionierung in Bauchlage vermieden werden. Der Tubus sollte zur Umlagerung diskonnektiert werden. Der Operateur übernimmt nun das Kommando für die Umlagerung und die Führung des Kopfes durch das Halten des Kopfes an der Mayfield-Klemme. Der Patient wird nun in Achse von dem einen OP-Tisch auf den vorbereiteten OP-Tisch in Bauchlage gedreht. Wenn der Patient in optimaler Position liegt, wird die Mayfield-Klemme in der Halterung fixiert und die Beatmung wieder konnektiert.

Merke

Nach Anlage einer Mayfield-Klemme darf die Positionierung des Patienten auf dem OP-Tisch nur nach Rücksprache mit dem Operateur erfolgen.

Der Beatmungsschlauch muss nun unbedingt unmittelbar an der Mayfield-Klemme fixiert werden. Ansonsten besteht das Risiko einer ungeplanten Extubation, wenn eine Nachjustierung des Kopfes vor und bei der Operation notwendig ist.

Nun werden die Arme an die Seiten des Patienten in neutraler Position (Skispringerposition) angelagert. Für die Fixierung der Arme kann z. B. ein gefaltetes OP-Tuch verwendet werden, das auf dem Rücken des Patienten mit einen Klebeband fixiert wird. Die Füße werden mit einer Rolle unterpolstert und der Patient mit einem Bauchgurt auf dem OP-Tisch fixiert.

Zur Verbesserung der Sicht für die Röntgendurchleuchtung und zum Ausgleichen von Hautfalten können die Schultern mit Klebestreifen unter Zug nach kaudal fixiert werden. Allerdings kann es durch den permanenten Zug der Schultern zu einer Armplexusläsion mit entsprechenden neurologischen Defiziten kommen. Deshalb empfehlen wir, auf diese Fixierung zu verzichten und bei Bedarf die Klebestreifen kreuzförmig anzubringen und nach kaudal an einem Anästhesiebügel zu fixieren. Der Bügel sollte auf Höhe der Glutealregion des Patienten am OP-Tisch angebracht werden.

Schmidt-Bräkling et al., Patientenlagerung im OP (ISBN 9783131659118), © 2017 Georg Thieme Verlag KG

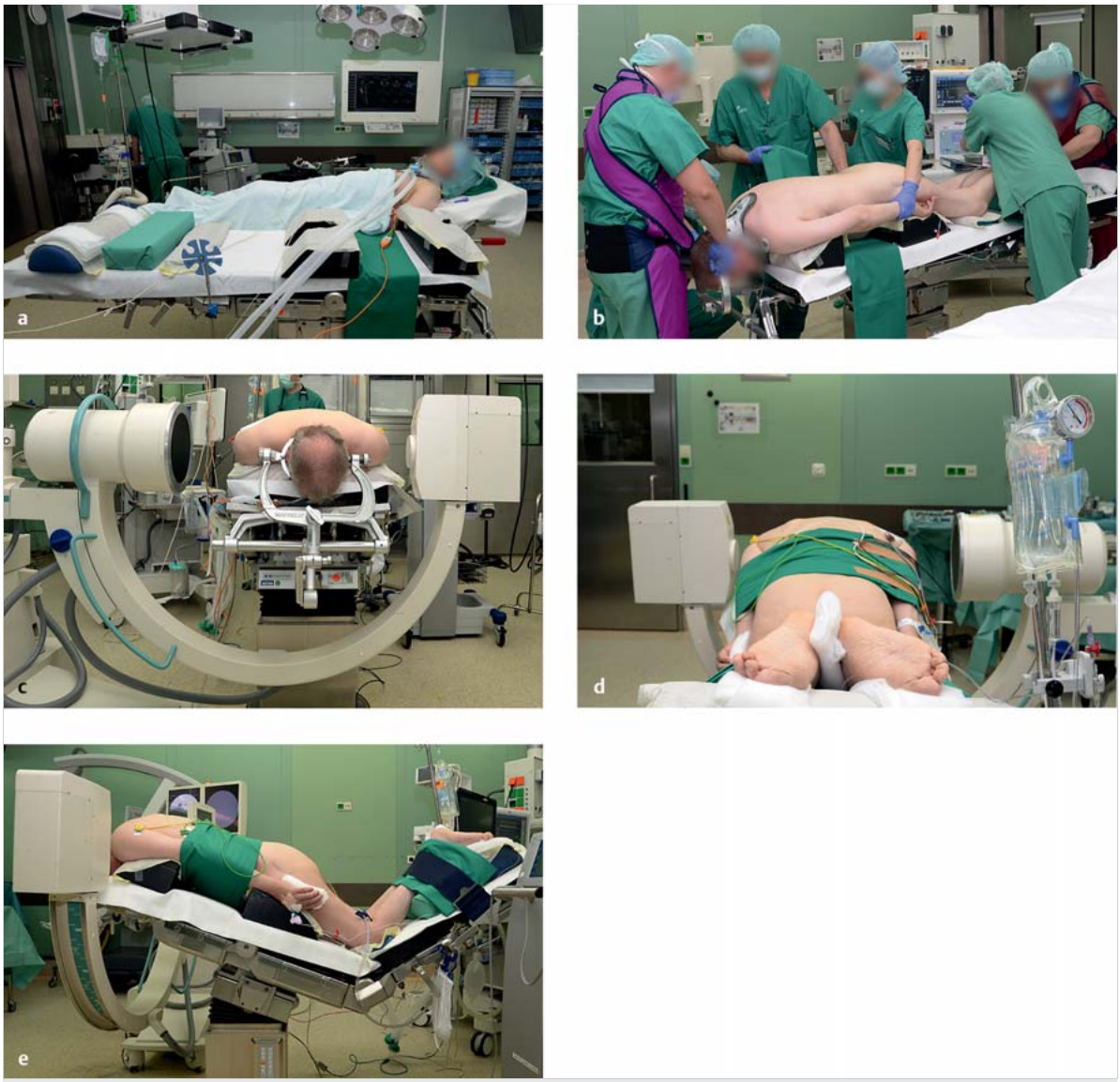

Abb. 18.5 Lagerung für den dorsalen Zugang zur Halswirbelsäule.
a Vorbereitung zur Lagerung.
b Drehen in Bauchlage mit Mayfield-Klemme.
c Ansicht von kranial.
d Ansicht von kaudal.
e Ansicht von lateral.

Schmidt-Bräkling et al., Patientenlagerung im OP (ISBN 9783131659118), © 2017 Georg Thieme Verlag KG

Die Beatmungsleitungen, Magensonde und Infusionsleitungen werden abschließend seitlich am Tisch fixiert, damit sie nicht dislozieren können.

18.5.1 Risikofaktoren und Gefahren

Lagerung von Kindern und Säuglingen

Bei der Lagerung von Kindern und Säuglingen müssen die Lagerungshilfen an die Körpergröße adaptiert werden. Die Lagerung von Säuglingen und Kleinkindern erfolgt ohne Fixierung des Kopfes in der Mayfield-Klemme. Diese darf erst nach Abschluss der Ossifikation des Schädels vorgenommen werden. Zur Vermeidung einer Hypothermie, empfiehlt sich die Lagerung auf einer Wärmedecke.

Lagerung von adipösen Patienten

Auch bei der Lagerung von adipösen Patienten müssen die Lagerungshilfen an die Körpergröße und das Gewicht angepasst werden. Insbesondere ist auf die Verwendung von ausreichend hohen Brust- und Leistenkissen zu achten, damit eine ausreichende Entlastung des Bauches erreicht wird. Eine abdominelle Drucksteigerung könnte sich negativ auf den venösen Abfluss auswirken und würde somit das Risiko für venöse Blutungen erhöhen. Die maximale zugelassene Gewichtsbelastung des OP-Tisches darf nicht überschritten werden.

Lagerung von sehr dünnen Patienten

Besonders bei dünnen oder kachektischen Menschen sollte präoperativ geklärt werden, ob bereits Dekubitusstellen vorhanden sind. Diese müssen mit besonderen Maßnahmen geschützt werden. Hier kommen z. B. Waffelgele oder SFC-OP-Tischpolster mit Wärmespeicherung und Memory-Effekt zum Einsatz. Aufgrund des verringerten Weichteilmantels ist die Gefahr einer Nervenläsion durch Druck bei dünnen bzw. kachektischen Patienten erhöht. Gerade hier sollte auf die spezielle Abpolsterung der vulnerablen Stellen geachtet werden.

18.5.2 Reanimation

Der Patient kann bereits in der Bauchlage reanimiert werden. Vor Beginn der Herzdruckmassage muss die Mayfield-Klemme aus der Fixierung am OP-Tisch gelöst werden. Der Patient sollte so schnell wie möglich auf einen Notfalltisch in die Rückenlage gedreht werden.

18.6 Zusammenfassung

Auf einen Blick

- Wahl des HWS-Zugangs auf Grundlage der Lokalisation der Pathologie
- HWS möglichst in axialer Neutralposition
- Arme möglichst körpernah in Neutralposition
- ggf. Fixierung des Kopfes in der Mayfield-Klemme
- kein Lagerungswechsel ohne Rücksprache mit dem Operateur
- keine Zugbelastung auf den Armplexus
- Dekubitusstellen sorgfältig polstern

18.7 Video

Das ▶ Video 18.1 zeigt das Vorgehen bei der HWS-Lagerung.



Video 18.1 HWS-Lagerung.

18.8 Literatur

[151] Apfelbaum RI. On the incidence, cause, and prevention of recurrent laryngeal nerv palsies during anterior cervical spine surgery. Spine 2000; 25: 2906–2912

[152] Cloward RB. The anterior approach for removal of ruptured cervical disks. J Neurosurg 1958; 15: 602–617

[153] Ebraheim NA. Vulnerability of the sympathetic trunk during anterior approach to the lower cervical spine. Spine 2000; 25: 1603–1606

[154] Frick H. Allgemeine Anatomie. Spezielle Anatomie I: Extremitäten, Rumpfwand. Stuttgart, New York: Thieme; 1992

[155] Frykholm R. Cervical nerve root compression resulting from disc degeneration and root sleeve fibrosis. Acta Chir Scand 1951; 160: 1–49

[156] Robinson RA. Anterolateral cervical disc removal and interbody fusion for cervical disc syndrome. Bull Johns Hopkins Hosp 1955; 96: 223–224

Schmidt-Bräkling et al., Patientenlagerung im OP (ISBN 9783131659118), © 2017 Georg Thieme Verlag KG