# 15 Pulmonale Hypertonie

*T. Paul, A. Lindinger*

► **Definition.** Die pulmonale Hypertonie ist definiert als ein mittlerer pulmonalarterieller Druck > 25 mmHg in Ruhe, bestimmt durch eine Rechtsherzkatheteruntersuchung [2]. Eine pulmonale Hypertonie kann durch eine Vielzahl unterschiedlicher Erkrankungen hervorgerufen werden. Nach hämodynamischen Gesichtspunkten wird unterschieden in:

- **präkapilläre pulmonale Hypertonie:**
  - primäre pulmonale Hypertonie
  - pulmonale Hypertonie infolge einer pulmonalen Erkrankung
  - chronisch embolische pulmonale Hypertonie
- **postkapilläre pulmonale Hypertonie:** pulmonale Hypertonie bei Erkrankungen des linken Herzens

Eine ausführliche Übersicht und Einteilung hinsichtlich der klinischen Klassifikation, besonders der Situation bei angeborenen Herzfehlern, der Pathologie, Pathophysiologie, zu Genetik und Epidemiologie sowie zur Therapie sind in der Leitlinie der European Society of Cardiology zu finden [2].

► **Diagnose.** Bei klinischem Verdacht auf eine pulmonale Hypertonie aufgrund der Anamnese und des körperlichen Untersuchungsbefunds ist im Kindesalter eine umfassende Diagnostik erforderlich. Die folgenden Untersuchungen werden empfohlen [2], [4]:

- EKG
- Röntgen-Thorax
- 2D-Echokardiografie
- Belastungs-EKG
- Labordiagnostik:
  - Hyperkoagulabilität
  - Bindegewebserkrankungen
  - HIV
  - chronisch embolische pulmonale Hypertonie
  - Schlafstörungen
- Lungenfunktionsdiagnostik (z. B. Ausschluss Asthma bronchiale, zystische Fibrose)
- bei Bedarf: weiterführende Bildgebung sowie eine Rechtsherzkatheteruntersuchung

Bei einer primär pulmonalen Hypertonie besteht meist eine erhebliche Druckerhöhung im rechten Ventrikel, die sich im EKG als Rechtsherzhypertrophie manifestiert. Bei der Mehrzahl der Kinder und Jugendlichen (87 %) mit einer primären pulmonalen Hypertonie findet sich mindestens 1 pathologischer EKG-Befund [1].

► **EKG**

- P-dextroatriale (P > 0,3 mV in Ableitung II)
- rechtstypischer QRS-Komplex-Vektor
- rechtsventrikuläre Hypertrophie:
  - inkompletter/kompletter RSB
  - R-Amplitude > 98. Altersperzentile in den rechts-präkordialen Ableitungen ($V_1$)
  - S-Amplitude > 98. Altersperzentile in den links-präkordialen Ableitungen ($V_6$)
  - Erregungsrückbildungsstörungen mit deszendierenden ST-Strecken in den inferioren Ableitungen (II, II und aVF) sowie in den rechts-präkordialen Ableitungen ($V_1$–$V_3$).
  - präterminal oder terminal negative T-Wellen (► Abb. 15.1) [3], [5]
- Vorhoftachykardien/Vorhofflattern [6]

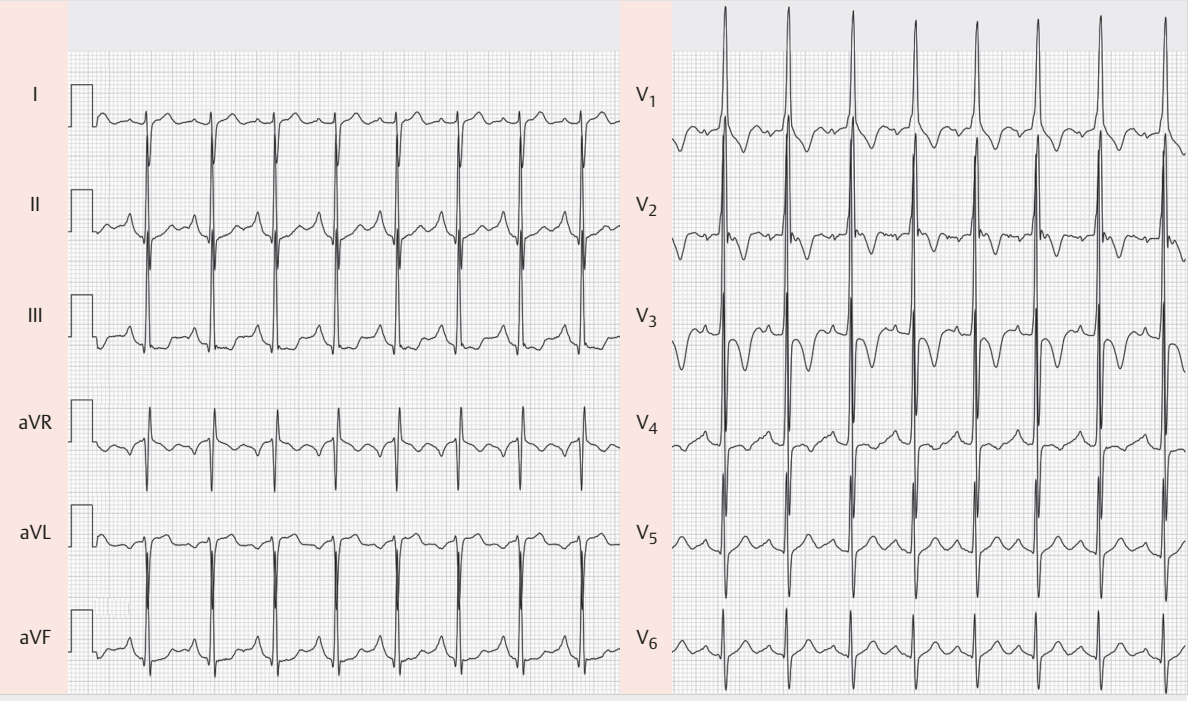


**Abb. 15.1 Primäre pulmonale Hypertension.** EKG eines 17-jährigen Jungen: Sinusrhythmus, Kammerfrequenz 103/min. P-dextroatriale, rechtstypischer QRS-Komplex-Vektor, rechtsventrikuläre Hypertrophie mit hoher R-Amplitude in $V_1$–$V_3$, tiefem S in $V_5$ und $V_6$, Erregungsrückbildungsstörungen mit ST-Strecken-Senkungen in den inferioren Ableitungen (III und aVF) sowie in den rechts-präkordialen Ableitungen ($V_1$–$V_3$).



Lindinger/Paul. EKG im Kindes- und Jugendalter (ISBN 9783132458109), © 2025 Georg Thieme Verlag KG

In einer aktuellen Publikation konnte bei jungen pädiatrischen Patienten mit einer idiopathischen pulmonalen Hypertension eine Korrelation zwischen dem Ausmaß der rechtsventrikulären Hypertrophie im EKG und einem rechtstypischen QRS-Vektor mit dem Schweregrad der pulmonalen Hypertonie sowie der Prognose der Erkrankung gezeigt werden [3].

**Merke**

Die EKG-Veränderungen reflektieren jedoch nicht sicher den Schweregrad der pulmonalen Hypertonie [1], [4].

## 15.1 Akutes Cor pulmonale

Ein akutes Cor pulmonale bei einer Lungenembolie ist im Kindesalter selten. Die abrupte Widerstandserhöhung im kleinen Kreislauf führt zu einer akuten Dilatation des rechten Ventrikels mit einer zumeist lebensbedrohlichen Kreislaufdepression.

► **EKG.** Die EKG-Kriterien eines akuten Cor pulmonale sind:

- Änderung des Lagetyps (Rechtstyp) gegenüber Ausgangsbefund
- Leitungsverzögerung im rechten Ventrikel: inkompletter oder kompletter RSB
- Verlagerung der Transitionszone in der Brustwandableitungen nach $V_5$–$V_6$
- ST-Strecken-Elevation in den Ableitungen II, aVR sowie $V_1$, spiegelbildlich ST-Strecken-Depression linkspräkordial
- T-Wellen tief negativ in $V_1$–$V_2$ (▶ Abb. 15.2)

## 15.2 Literatur


[1] Ahearn GS, Tapson VF, Rebeiz A, Greenfield JC Jr. Electrocardiography to define clinical status in primary pulmonary hypertension and pulmonary arterial hypertension secondary to collagen vascular disease. Chest 2002; 122: 524–527

[2] Galiè N, Humbert M, Vachiery JL et al. 2015 ESC/ERS Guidelines for the diagnosis and treatment of pulmonary hypertension: The Joint Task Force for the Diagnosis and Treatment of Pulmonary Hypertension of the European Society of Cardiology (ESC) and the European Respiratory Society (ERS): Endorsed by: Association for European Paediatric and Congenital Cardiology (AEPC), International Society for Heart and Lung Transplantation (ISHLT). Eur Heart J 2016; 37: 67–119

[3] Lau KC, Frank DB, Hanna BD, Patel AR. Utility of electrocardiogram in the assessment and monitoring of pulmonary hypertension (idiopathic or secondary to pulmonary developmental abnormalities) in patients ≤ 18 years of age. Am J Cardiol 2014; 114: 294–299

[4] McGoon MD, Kane GC. Pulmonary hypertension: diagnosis and management. Mayo Clinic Proc 2009; 84: 191–207

[5] Rich JD, Rich S. Clinical diagnosis of pulmonary hypertension. Circulation 2014; 130: 1820–1830

[6] Tongers J, Schwerdtfeger B, Klein G et al. Incidence and clinical relevance of supraventricular tachyarrhythmias in pulmonary hypertension. Am Heart J 2007; 153: 127–132


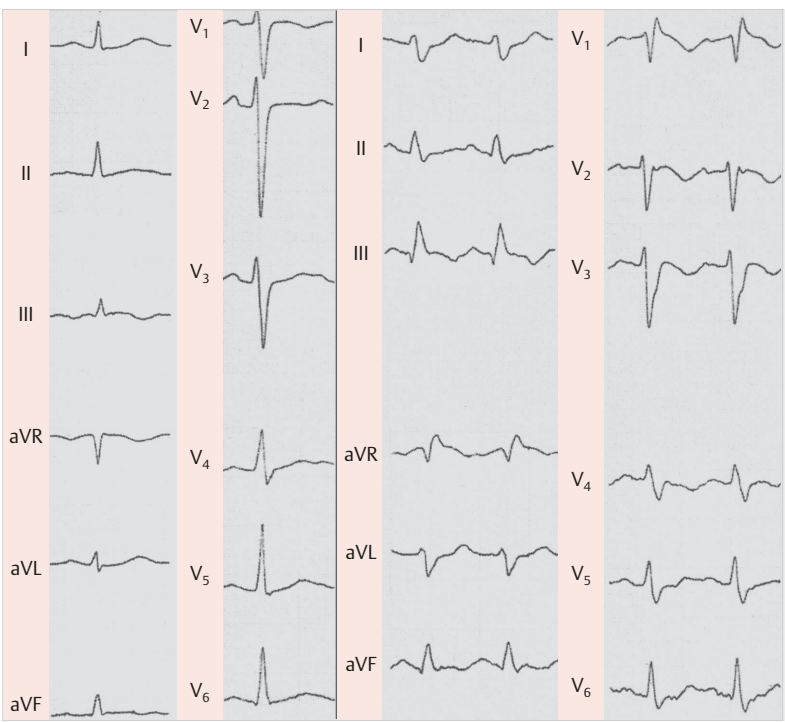


**Abb. 15.2 Akutes Cor pulmonale.** EKG eines 12-jährigen Mädchens mit Lungenembolie und Zeichen einer akuten Rechtsherzbelastung.
Linke Seite: EKG vor dem akuten Ereignis: Sinusrhythmus, linkstypischer QRS-Komplex-Vektor, altersentsprechend unauffällige atriale und ventrikuläre Depolarisation und Repolarisation.
Rechte Seite: EKG bei Lungenembolie nach Verkehrsunfall: Sinustachykardie, Kammerfrequenz 160/min, rechtstypischer QRS-Komplex-Vektor, inkompletter RSB, ST-Strecken-Elevation in den Ableitungen III, aVR und $V_1$; Transitionszone verschoben nach $V_4$/$V_5$, negative T-Wellen bis $V_4$, präterminal negative T-Wellen in $V_5$ und $V_6$



Lindinger/Paul. EKG im Kindes- und Jugendalter (ISBN 9783132458109), © 2025 Georg Thieme Verlag KG

# 16 Herzmuskelerkrankungen

## 16.1 Entzündliche Herzerkrankungen

*A. Lindinger, T. Paul*

### 16.1.1 Myokarditis

#### Definition

Die Myokarditis ist eine entzündliche Erkrankung des Myokards, die mit degenerativen Veränderungen und/oder einem Untergang von Kardiomyozyten sowie einer reaktiven Infiltration des Herzmuskels durch Entzündungszellen einhergeht. Neben den Myozyten betrifft sie auch das interstitielle und perivaskuläre Bindegewebe sowie intramurale koronare Gefäße, seltener die epikardialen Herzkranzarterien. Die postviralen (wahrscheinlich genetisch kodierten) immunologischen Prozesse spielen dabei hinsichtlich des Krankheitsverlaufs eine wichtige Rolle [1], [14].

#### Ursachen

Die häufigste Ursache einer Myokarditis ist ein vorangegangener viraler Infekt; die häufigsten Erreger sind:

- Parvovirus B19
- humanes Herpesvirus 6
- Adeno- und Entero- (Coxsackie A und B, Echo-)Viren [17], [18]

Selten sind andere infektiöse Erreger (Bakterien, Pilze, Parasiten) und Autoimmunerkrankungen.

#### Klinik

Klinische Symptomatik und Verlauf der Myokarditis sind sehr variabel und altersabhängig: Im Neugeborenenalter besteht meist ein schweres Krankheitsbild, bei Kindern, Jugendlichen und Erwachsenen zeigt sich ein breites Spektrum von unspezifischen, grippeähnlichen Symptomen bis zur Schocksymptomatik. Infektionen mit Parvovirus B19 z. B. involvieren auch das Koronarendothel und können so durch Koronarspasmen ein pektanginöses Beschwerdebild verursachen.

Bei Auftreten von Rhythmusstörungen oder Tachykardien während oder nach einer Viruserkrankung muss eine kardiale Beteiligung in Erwägung gezogen werden.

Gelegentlich besteht neben einer Myokarditis eine perikardiale Beteiligung (Perimyokarditis) mit oder ohne Ergussbildung.

#### Diagnostik

Wesentliches diagnostisches Kriterium ist der echokardiografische und kernspintomografische Befund (late enhancement) im Zusammenhang mit den allerdings wenig spezifischen Laborparametern, inkl. der Biomarker [1]. Die Diagnosesicherung erfolgt über die Myokardbiopsie mit Virus-Genom-Nachweis, histologischem und immunhistochemischem Befund. Die Übereinstimmung der serologischen Virusdiagnostik mit der PCR-Diagnostik aus der Myokardbiopsie ist gering und daher ohne diagnostische Bedeutung [20].

#### EKG

Obwohl die EKG-Veränderungen bei einer Myokarditis unspezifisch und wenig sensitiv sind, wird das EKG in dem Positionspapier der ESC Working Group für Myokard- und Perikarderkrankungen 2013 [1] zu den „firstline tests“ gezählt.

- Häufig besteht eine starr frequente Sinustachykardie, die durch die eingeschränkte Ventrikelfunktion mit konsekutiver sympathischer Aktivierung bedingt ist.
- Eine abnorme oder gegenüber Vor-EKG-Befunden veränderte QRS-Achse kann vorkommen.
- Gelegentlich finden sich auffällig tiefe Q-Zacken, v. a. in den inferioren Ableitungen, die ein Infarktgeschehen vortäuschen.
- Linkshypertrophiezeichen sind, wenn überhaupt vorhanden, gering ausgeprägt.
- Intraventrikuläre Reizleitungsverzögerungen in Form von QRS-Verbreiterungen (max. LSB-oder RSB-Bild) gelten als Prädiktoren für einen ungünstigen Verlauf [31].
- Repolarisationstörungen bestehen fast immer in Form einer konkaven ST-T-Strecken-Senkung oder ST-Abflachung mit Negativierung der T-Wellen, überwiegend in den linkspräkordialen Ableitungen. Auch QT-Verlängerungen sind beschrieben.
- Eine Beteiligung des Perikards im akuten Stadium ist durch eine Anhebung der ST-Strecken charakterisiert.
- Es können atrioventrikuläre Leitungsverzögerungen und heterotope Rhythmusstörungen in Form von supraventrikulären und polymorphen ventrikulären Extrasystolen oder Tachykardien bestehen; Letztere können lebensbedrohlich sein.
- Eine rechtsventrikuläre Leitungsverzögerung, wie der inkomplette RSB, ist bei Kindern und Jugendlichen ein sehr häufiger Befund, sodass hier nur das Neuauftreten in ursächlichem Zusammenhang mit der akuten Erkrankung gewertet werden kann.

Wiederholte EKG-Ableitungen sind erforderlich, um die oft unspezifischen Veränderungen bzw. deren Verlauf oder Rückbildung zu erfassen (▶ Abb. 16.1, ▶ Abb. 16.2). Mit einer Normalisierung des EKG nach überstandener Myokarditis ist im Allgemeinen erst nach mehreren Wochen oder Monaten zu rechnen. Ferner sind wiederholte Langzeit-EKG-Untersuchungen im Verlauf und nach der Erkrankung erforderlich.




**Merke**

Die EKG-Ableitung bei einer **Myokarditis**, mit Einschränkung auch einer Perikarditis, sollte im Verlauf mehrfach kontrolliert werden.

### 16.1.2 Perikarditis

#### Definition

Die Perikarditis wird unterteilt in akute, chronische und rezidivierende Verlaufsformen. Die wohl häufigste akute Erkrankung des Perikards im Kindesalter ist das sog. „Postkardiotomie-Syndrom“, das in den ersten 2 Wochen nach einem herzchirurgischen Eingriff auftritt. Es geht einher mit (oder ohne) Fieber, allgemeinem Krankheitsgefühl, Arthritiden und einem Perikarderguss sowie Repolarisationsstörungen im EKG.

#### Ursachen

Eine Perikarditis tritt häufig im Rahmen einer Myokarditis auf. Die häufigsten Erreger der **akuten Perikarditis** im Kindesalter sind dementsprechend Coxsackie B-Viren, Adeno-Viren, Influenza A und B und Epstein-Barr-Viren.



Lindinger/Paul. EKG im Kindes- und Jugendalter (ISBN 9783132458109), © 2025 Georg Thieme Verlag KG

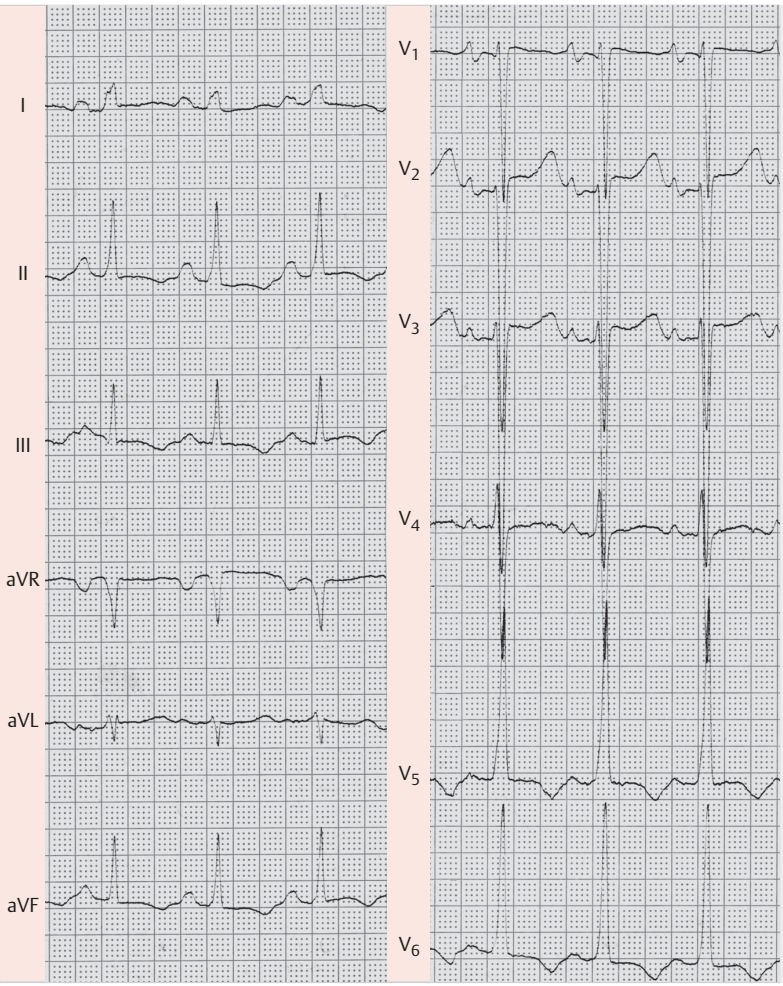


**Abb. 16.1 Akute Virusmyokarditis.** EKG eines 2-jährigen Kleinkindes. Echokardiografischer Befund bei stationärer Aufnahme: dünnwandiger linker Ventrikel mit einem enddiastolischen Durchmesser von 55 mm und einer systolischen Verkürzungsfraktion von 8 %; Mitralklappeninsuffizienz II–III°, vergrößerter linker Vorhof. Über die Trikuspidalklappeninsuffizienz wurde ein systolischer Druck von 45 mmHg im kleinen Kreislauf abgeschätzt.
EKG vor Herztransplantation: Sinustachykardie mit einer Frequenz von 152/min, P-sinistroatriale, pathologische Linkshypertrophie mit ausgeprägten Erregungsrückbildungsstörungen.

Die Perikarditis geht meist mit einem mehr oder weniger ausgeprägten Perikarderguss einher. Bakterielle Erreger sind selten, führen jedoch zu einer schweren, teils lebensbedrohlichen Erkrankung. Verursacher sind u. a. Staphylococcus aureus, Haemophilus influenzae und Streptococcus pneumoniae.

Seltene Ursachen sind Niereninsuffizienz, das mukokutane Lymphknoten-Syndrom, Abflussbehinderungen des Ductus thoracicus (Chyloperikard), Thoraxtraumen und Tumoren.

**Chronische oder rezidivierende Verlaufsformen** bestehen v. a. bei autoimmunologischen und Bindegewebserkrankungen.

## EKG

Das EKG ist bei der Perikarditis in typischer Weise durch die meist vorhandene Entzündung der subepikardialen Myokardschichten gekennzeichnet und lässt im Verlauf der Erkrankung in der Regel eine charakteristische zeitliche Abfolge von Veränderungen erkennen. Dies macht das EKG neben der Echokardiografie für die Diagnose einer Perikarditis zu einer wichtigen Untersuchungsmethode.

Initial besteht eine Anhebung der ST-Strecke, die im weiteren Verlauf wieder zur Nulllinie zurückkehrt und später von einer negativen T-Welle gefolgt wird. Es lassen sich 4 Stadien unterscheiden (▶ Abb. 16.3):

- **Stadium I** (einige Tage nachweisbar): plateau- und schulterförmige Anhebung der ST-Strecke in den Extremitätenableitungen (bevorzugt Ableitung II und aVF) und in den Brustwandableitungen $V_3$–$V_6$. Bei normalem QRS-Komplex geht die ST-Strecke in eine positive T-Welle über (Ausnahme: rechtspräkordiale Ableitungen) (▶ Abb. 16.4). Selten, aber charakteristisch für dieses Stadium ist eine Absenkung der PTa-Strecke (Strecke zwischen dem Ende der P-Welle und dem Beginn des QRS-Komplexes, ▶ Abb. 16.5) als Ausdruck einer Beteiligung der atrialen Wände.
- **Stadium II**: Dies gilt als Übergangsstadium (Dauer einige Tage bis Wochen). Die ST-Strecke kehrt wieder auf die Nulllinie zurück (Pseudonormalisierung), die T-Wellen werden wieder flacher.
- **Stadium III**: Hier entwickeln sich terminal negative T-Wellen in jenen Ableitungen, in denen vorher eine ST-Strecken-Anhebung vorhanden war. Nachweis über einige Wochen, selten Monate (▶ Abb. 16.6).
- **Stadium IV**: Mit der Ausheilung der Perikarditis werden die T-Wellen wieder positiv. Dies ist üblicherweise innerhalb von 3 Monaten nach Beginn der Erkrankung der Fall. Gelegentlich persistieren geringfügige T-Wellen-Veränderungen.



Lindinger/Paul. EKG im Kindes- und Jugendalter (ISBN 9783132458109), © 2025 Georg Thieme Verlag KG




**Abb. 16.2 Akute Virusmyokarditis.** EKG eines 12-jährigen Mädchens – Verlauf mit spontaner Ausheilung.

**a** EKG bei stationärer Aufnahme: Sinustachykardie mit einer Herzfrequenz von 110 S/min, Normaltyp, P-sinistroatriale, keine eindeutig pathologischen Kammerhypertrophiezeichen bei Niedervoltage in allen Ableitungen; Erregungsrückbildungsstörungen in Form von negativen T-Wellen in den Ableitungen I–III und linkspräkordial.

**b** EKG 2 Wochen später: Sinusrhythmus mit einer Frequenz von 76 Schlägen/min, QRS schlanker bei annähernd normaler Voltage; Repolarisationsstörungen deutlich gebessert: jetzt flach positive T-Welle linkspräkordial.

**c** EKG 2 Monate später: Normalbefund.



Lindinger/Paul. EKG im Kindes- und Jugendalter (ISBN 9783132458109), © 2025 Georg Thieme Verlag KG

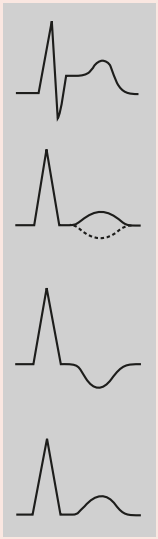

I Schulterförmige ST-Anhebung (aus der S-Zacke hervorgehend) mit positiver T-Welle

II ST-Strecke in der Nulllinie, T-Welle abgeflacht, später terminal negativ

III T-Welle terminal negativ

IV Abheilung der Erkrankung: T-Welle wieder positiv

**Abb. 16.3 Perikarditis.** Veränderungen der ST-Strecke und der T-Welle in den verschiedenen Stadien.

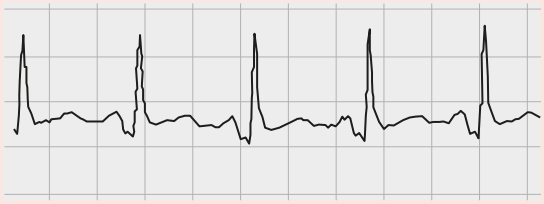

**Abb. 16.5 Perikarditis.** Darstellung der Absenkung der PTa-Strecke (zwischen dem Ende der P-Welle und dem Beginn des QRS-Komplexes) als Zeichen einer Beteiligung der Vorhofwände.

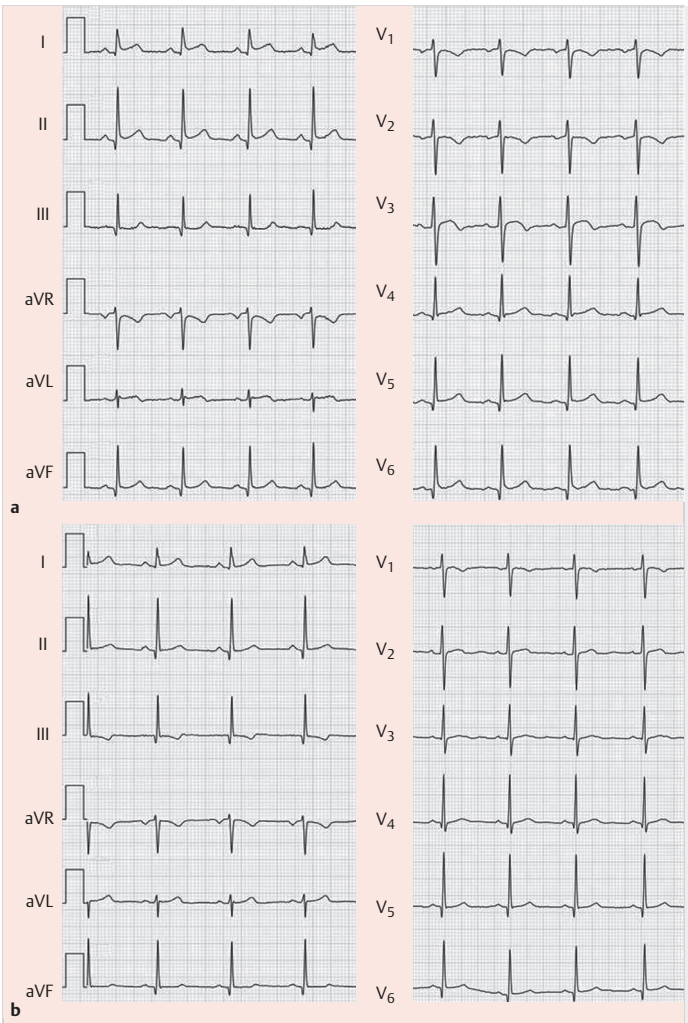


**Abb. 16.4 Perikarditis.** EKG eines 16-jährigen Mädchens mit Perimyokarditis.

**a** Akutphase mit linksthorakalen Schmerzen: geringe ST-Strecken-Anhebung in den Extremitätenableitungen sowie in den links-präkordialen Ableitungen (Stadium I).

**b** EKG 3 Tage nach antiphlogistischer Therapie mit Ibuprofen; deutlicher Rückgang der ST-Strecken-Anhebung; jetzt abgeflachte T-Wellen links-präkordial (Stadium II).



Lindinger/Paul. EKG im Kindes- und Jugendalter (ISBN 9783132458109), © 2025 Georg Thieme Verlag KG

Ein **Perikarderguss** kann zu einer Amplitudenreduktion bis zur Niedervoltage in allen Ableitungen führen.

Die EKG-Veränderungen bei den chronischen Perikarditiden sind weniger charakteristisch als bei der akuten Form. Sie sind überwiegend in den inferioren Ableitungen (II und III) und in den linkspräkordialen Ableitungen zu erkennen:

- Die ST-Strecke ist gesenkt.
- T ist abgeflacht bis gering negativ.

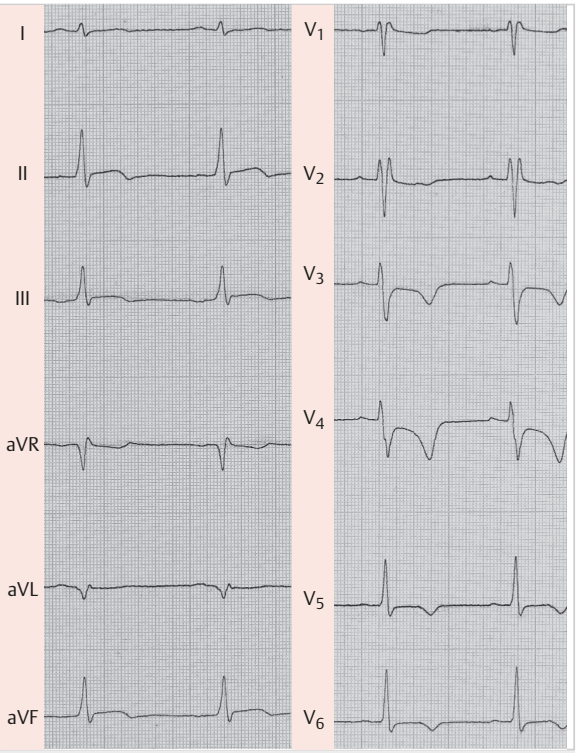


**Abb. 16.6 Perikarditis.** EKG eines 15-jährigen Jungen mit stattgehabtem hochfieberhaftem Infekt. EKG im Stadium III der Perikarditis. Sinusrhythmus, Steiltyp, ST in den Ableitungen II, III und aVF gering schulterförmig angehoben, T flach negativ. In den Brustwandableitungen rudimentärer RSB, T-Wellen in $V_3$–$V_6$ spitz negativ mit deutlicher Senkung von ST in $V_3$ und $V_4$.

# 16.2 Kardiomyopathien

*A. Lindinger*

## 16.2.1 Einleitung

### Definition und Ätiologie

Kardiomyopathien stellen eine ätiopathogenetisch, morphologisch, funktionell und klinisch sehr heterogene Gruppe von Krankheiten dar, die sich in einer Hypertrophie oder Dilatation der Ventrikel äußern können [22]. Sie sind entweder primärer (genetischer) Natur oder Teil einer systemischen oder syndromalen Erkrankung.

Die Einteilung der Kardiomyopathien erfolgt nach der 2006 von der American Heart Association vorgeschlagenen Klassifikation, die unter Berücksichtigung primärer und sekundärer Formen vorgenommen wurde (▶ Tab. 16.1, ▶ Tab. 16.2).

### EKG

Die elektrokardiografischen Korrelate sind entsprechend der Heterogenität von Kardiomyopathien sehr variabel. Hinweise im EKG sind

- Linkshypertrophiezeichen mit Erregungsrückbildungsstörungen
- bei zusätzlicher rechtsventrikulärer Hypertrophie auch Zeichen der biventrikulären Hypertrophie
- QRS-Komplexe können – in Abhängigkeit von Myokardhypertrophie oder Ventrikeldilatation – überhöht oder verbreitert sein.
- In Kombination mit einer akzessorischen Leitungsbahn besteht ein klassisches Präexzitationsmuster (z. B. hypertrophe Kardiomyopathie), bei Glykogenosen (Morbus Pompe, ▶ Abb. 16.7) auch ein Pseudo-Präexzitationsmuster (▶ Abb. 16.8) als auch höhergradige AV-Blockierungen (Kearns-Sayre-Syndrom, ▶ Abb. 16.9).
- zum Teil schwerwiegende ventrikuläre und supraventrikuläre Arrhythmien

Die Differenzierung der einzelnen Kardiomyopathieformen erfolgt mit bildgebenden Maßnahmen wie:

- Echokardiografie
- Kernspintomografie
- Herzkatheteruntersuchung mit Ventrikulografie
- Darstellung der Koronararterien
- ggf. Endomyokardbiopsie mit histologischer und immunhistochemischer Aufarbeitung

Von diagnostischer Bedeutung sind im Einzelfall die Stoffwechselanalyse und eine genetische Abklärung.



Lindinger/Paul. EKG im Kindes- und Jugendalter (ISBN 9783132458109), © 2025 Georg Thieme Verlag KG

**Tab. 16.1** Einteilung der primären Kardiomyopathien (Quelle: [22]).

| genetisch | gemischt | erworben |
|---|---|---|
| hypertrophe Kardiomyopathie | dilatative Kardiomyopathie (DCM) | entzündlich (Myokarditis) |
| arrhythmogene rechtsventrikuläre Kardiomyopathie (ARVC) | restriktive Kardiomyopathie (RCM) | stressinduziert |
| linksventrikuläre Non-Compaction (LVNC) | | peripartal |
| Glykogenspeichererkrankungen | | tachykardieinduziert |
| Leitungsstörungen | | Kinder insulinabhängiger Mütter |
| Mitochondropathien | | |
| Ionenkanalerkrankungen (LQTS, Brugada-S, SQTS, CPVT) | | |

**Tab. 16.2** Sekundäre Kardiomyopathien (Quelle: [22]).

| Kategorie | Krankheitsbild |
|---|---|
| infiltrativ* | Amyloidose (primär, familiär autosomal dominant**)<br>Morbus Gaucher**<br>Morbus Hurler**<br>Morbus Hunter**<br>Speichererkrankungen***<br>Hämochromatose<br>Morbus Fabry**<br>Glykogenspeichererkrankung* (Typ II, Pompe)<br>Niemann-Pick** |
| toxisch | Medikamente, Schwermetalle, chemische Substanzen |
| Endomyokard | Endomyokardfibrose<br>Hypereosinophiles Syndrom (Löffler'sche Endokarditis) |
| entzündlich (granulomatös) | Sarkoidose |
| endokrin | Diabetes mellitus**<br>Hyperthyreoidose<br>Hypothyreoidose<br>Hyperparathyreoidmus<br>Phäochromozytom<br>Akromegalie |
| kardiofazial | Noonan-Syndrom**<br>Lentiginose** |
| neuromuskulär/ neurologisch | Friedreich-Ataxie**<br>Duchenne-Becker-Muskeldystrophie**<br>Emery-Dreifuss-Muskeldystrophie**<br>myotonische Dystrophie**<br>Neurofibromatose**<br>tuberöse Sklerose** |
| Mangelernährung | Beriberi (Thiamin), Selen, Carnitin |
| Autoimmun-/ Kollagen-Erkrankungen | Systemischer Lupus erythematodes<br>Dermatomyositis<br>rheumatoide Arthritis<br>Sklerodermie<br>Polyarteritis nodosa |
| Elektrolyt-imbalancen | |
| Antimetaboliten | Anthrazykline: Doxorubicin (Adriamycin), Daunorubicin<br>Cyclophosphamid<br>Radiatio |

* Akkumulation abnormaler Substanzen zwischen den Myozyten (extrazellulär)
** genetischer/familiärer Ursprung
*** Akkumulation abnormaler Substanzen innerhalb der Myozyten (intrazellulär)

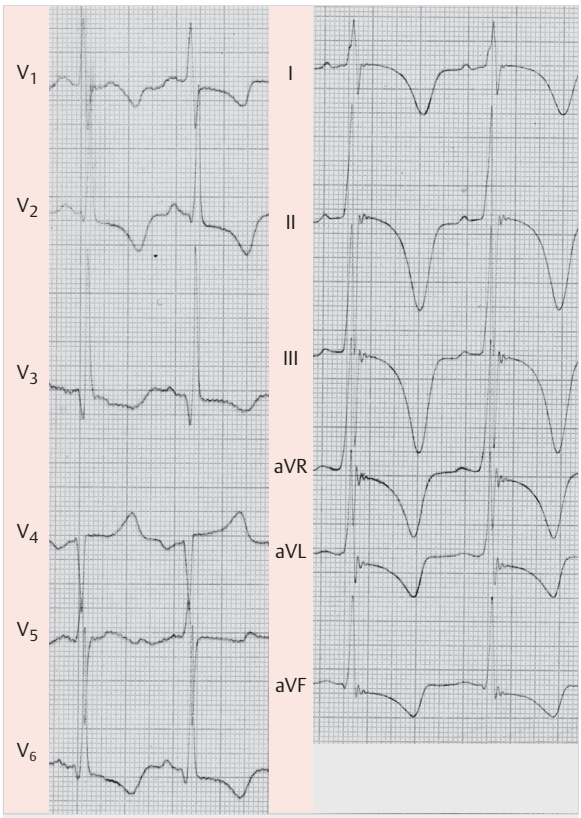


**Abb. 16.7 Morbus Pompe.** EKG eines 4 Monate alten Säuglings mit Glykogenose II.
EKG: Sinusrhythmus, Steiltyp, sehr hohe QRS-Ausschläge mit pathologischen Linkshypertrophiezeichen und Erregungsrückbildungsstörungen mit spitz-negativen T-Wellen.



Lindinger/Paul. EKG im Kindes- und Jugendalter (ISBN 9783132458109), © 2025 Georg Thieme Verlag KG

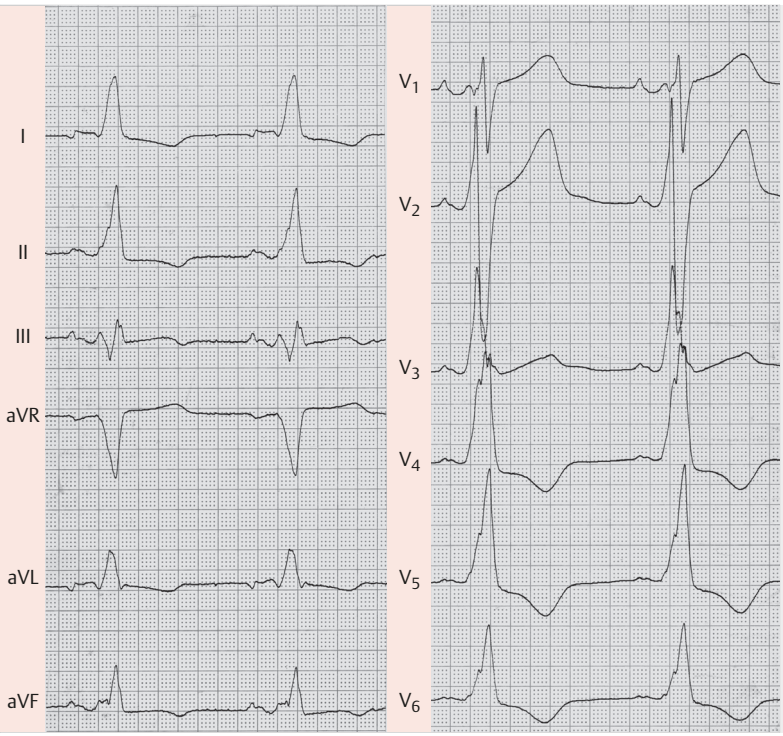


**Abb. 16.8** EKG eines 16-jährigen Patienten mit ausgeprägter **hypertropher, nicht obstruktiver Kardiomyopathie** auf der Basis einer Danon-Erkrankung (X-chromosomal vererbter lysosomaler Speicherdefekt mit hypertropher Kardiomyopathie und assoziierten lebensbedrohlichen, supraventrikulären und ventrikulären Arrhythmien, peripherer Skelettmyopathie und Intelligenzminderung).
EKG: Deutliche Verbreiterung des QRS-Komplexes (0,19 s) mit trägem Anstieg und deltawellenähnlicher Verformung; P-sinistroatriale mit grenzwertig verkürztem PQ-Intervall; Erregungsrückbildungsstörungen.
→ Das Präexzitationsmuster bei Patienten mit dieser Grunderkrankung wird mit paranodalen AV-Überleitungsaktivitäten auf der Basis einer Glykogenspeicherung in den Kardiomyozyten erklärt.

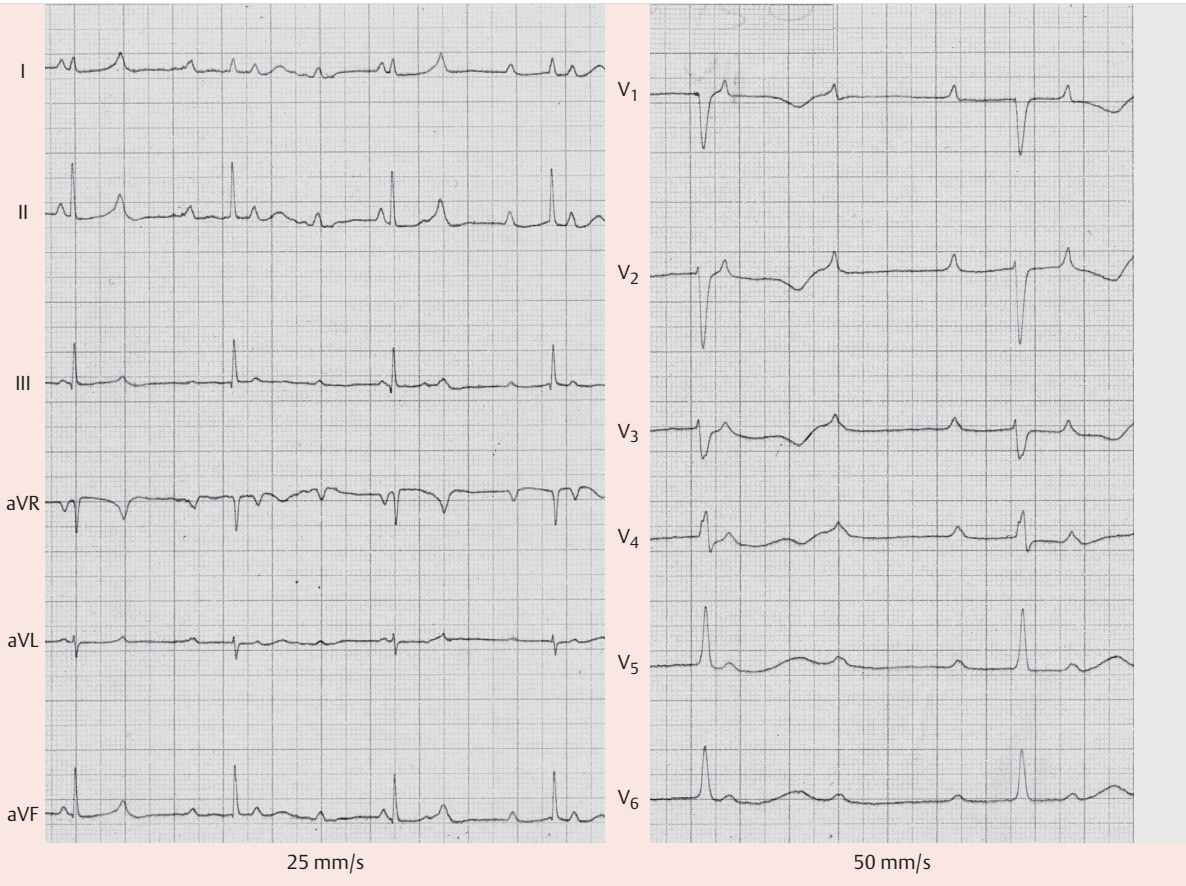


**Abb. 16.9 Kearns-Sayre-Syndrom.** EKG eines 3-jährigen Mädchens. Erstvorstellung im Alter von 3 Jahren mit einem AV-Block III° und einer ausgeprägten restriktiven Kardiomyopathie des rechten Ventrikels, in geringem Ausmaß auch des linken Ventrikels.
EKG: AV-Block III°, Vorhoffrequenz 126/min, Kammerfrequenz 46/min; Steiltyp; P-dextroatriale; pathologische Linkshypertrophie (Papiervorschub: Extremitätenableitungen 25 mm/s, Brustwandableitungen 50 mm/s).



Lindinger/Paul. EKG im Kindes- und Jugendalter (ISBN 9783132458109), © 2025 Georg Thieme Verlag KG

## 16.2.2 Hypertrophe Kardiomyopathien

### Definition

Die hypertrophe Kardiomyopathie (HCM) ist definiert als ventrikuläre Myokardhypertrophie ohne Vorliegen von hämodynamischen Ursachen wie Aortenstenosen, arterieller Hypertonie o. ä. Die Einteilung erfolgt in primäre und sekundäre Formen.

### Ursachen

**Primäre Formen** der HCM sind genetisch bedingt. Die Prävalenz wird mit 1 : 500 bis 1 : 1000 in der Gesamtbevölkerung angegeben. Der Erbgang ist autosomal-dominant [22]. Bis dato kann jedoch nur bei ca. ⅓ der betroffenen Personen die HCM genetisch zugeordnet werden. Bis heute sind über 1400 spezifische Mutationen auf mehr als 20 Genen beschrieben, die verschiedene Proteine des kardialen Sarkomers kodieren und damit den kontraktilen Anteil der Myokardzelle betreffen [7]. Die häufigste Genmutation betrifft die β-Myosin-schwere Kette und das Myosinbindungsprotein C [4].

Es besteht eine zumeist asymmetrische Hypertrophie des linken, seltener auch des rechten Ventrikels.

Der Beginn der klinischen Symptomatik liegt überwiegend im Jugend- oder jungen Erwachsenenalter.

**Sekundäre Formen** der Myokardhypertrophie im Kindes- und Jugendalter sind mit Fehlbildungssyndromen und angeborenen Stoffwechselstörungen vergesellschaftet (▶ Tab. 16.2). Bei letzteren besteht zumeist eine symmetrische Ventrikelhypertrophie; seltener sind dilatative Formen. Ausflusstraktobstruktionen liegen typischerweise im linken Ventrikel vor (HOCM). Sie sind bei Erkrankungsbeginn im Kindesalter jedoch auch im rechtsventrikulären Ausflusstrakt zu finden.

### Hämodynamik

Die hämodynamischen Auswirkungen werden im Wesentlichen durch das Ausmaß der Wandhypertrophie, den evtl. bestehenden Ausflusstraktgradienten sowie die systolische und diastolische Ventrikeldysfunktion bestimmt. Häufige Folgen sind u. a. eine Mitralklappeninsuffizienz und eine Dilatation des linken Vorhofs. Hochgradige ventrikuläre Arrhythmien sind häufige Ursachen des plötzlichen Herztodes bei diesen Patienten.

### EKG

- Zeichen der Linkshypertrophie mit pathologischen ST-Strecken und negativen T-Wellen, v. a. in den linkspräkordialen Ableitungen (▶ Abb. 16.10)
- häufig ausgeprägter (oder überdrehter) Linkstyp
- P-sinistroatriale
- biventrikuläre Hypertrophie bei einer zusätzlichen Hypertrophie des rechten Ventrikels
- mit zunehmender Dauer der Erkrankung vermehrt Rhythmusstörungen:
  - Extrasystolen
  - ventrikuläre Tachykardien
  - Kammerflattern und -flimmern
  - Vorhofflattern und -flimmern

### Rhythmusstörungen und plötzlicher Herztod

Die HCM ist die häufigste Ursache des plötzlichen Herztodes bei jungen Athleten. Der plötzliche Herztod bei HCM kann in allen Altersgruppen auftreten, ist jedoch bei Adoleszenten und jungen Erwachsenen am häufigsten. Die Todesraten für das Kindesalter werden auf 1–2 %/Jahr geschätzt. Als Risikofaktoren gelten [26]:

- anhaltende ventrikuläre Tachykardien; rezidivierende, nicht anhaltende ventrikuläre Tachykardien im Langzeit-EKG
- positive Familienanamnese für HCM und plötzlichen Tod
- ungeklärte Synkope
- insuffizienter Blutdruckanstieg unter bzw. arterielle Hypotension nach Belastung
- Septumdicke > 30 mm bzw. > 190 % des Altersnormwerts
- höhergradige linksventrikuläre Ausflusstraktionobstruktion (Gradient > 30 mmHg)
- überhöhte QRS-Amplituden (Summe der QRS-Voltagen der Extremtätenableitungen > 10 mV)

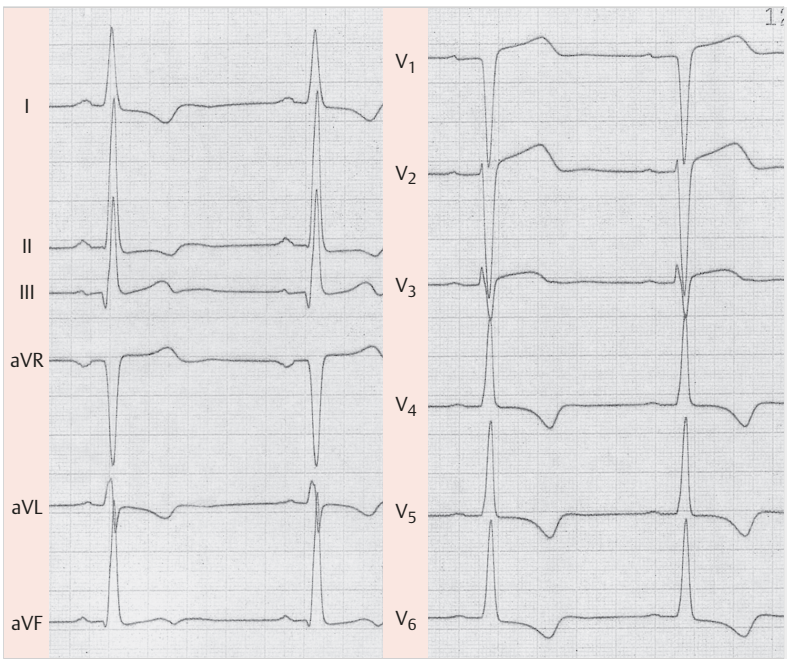


**Abb. 16.10 Hypertrophe Kardiomyopathie.**
EKG eines 12-jährigen Jungen. Systolischer Druckgradient im linksventrikulären Ausflusstrakt 60 mmHg.
EKG: Normaltyp; ST in I, II und aVL konvexbogenförmig gesenkt mit präterminal negativem T. In den Brustwandableitungen QS-Form in $V_1$, ab $V_4$ R-Form; ST in $V_1$–$V_3$ angehoben, in $V_4$–$V_6$ gesenkt, T negativ; insgesamt große schlanke R- und S-Zacken in fast allen Ableitungen (QRS-Dauer 0,10 s); Eichung: Extremitätenableitungen 1 cm = 1 mV; Brustwandableitungen 0,5 cm = 1 mV.
→ EKG-Bild einer ausgeprägten Linkshypertrophie. Kein typischer P-sinistroatriale.



Lindinger/Paul. EKG im Kindes- und Jugendalter (ISBN 9783132458109), © 2025 Georg Thieme Verlag KG