55 Invasives duktales Mammakarzinom

Uwe Fischer

55.1 Steckbrief

Beim invasiv-duktalen Mammakarzinom handelt es sich um die häufigste Form der malignen Tumoren in der weiblichen Brust. Es weist histologisch keine charakteristischen Eigenschaften auf, sodass es immer dann diagnostiziert wird, wenn andere Tumorentitäten nicht in Betracht kommen. Dies erklärt auch die Terminologie „not otherwise specified“ . Der Altersgipfel für den Nachweis von invasiv-duktalen Mammakarzinomen liegt um das 60. Lebensjahr. Bildgebend imponiert es typischerweise als knotige Struktur, die in 30 % der Fälle mit Mikroverkalkungen assoziiert ist. Das zuverlässigste Verfahren für den Nachweis von invasiv-duktalen Mammakarzinomen ist die Mamma-MRT. Die Diagnose wird typischerweise durch eine perkutane Biopsie gesichert. Histologisch ergibt sich ein Befund der Kategorie B5b.

55.2 Synonyme

- IDC
- Mammakarzinom vom nicht speziellen Typ
- NST
- Breast Cancer not otherwise specified
- NOS

55.3 Keywords

- Brustkrebs
- Mammakarzinom
- invasiv-duktales Karzinom
- Diagnostik

55.4 Definition

Oft liegt beim invasiven duktalen Mammakarzinom ein faserreiches, tumorzellarmes Zentrum mit einer tumorzellreichen Infiltrationszone vor. In etwa 30 % der Fälle findet sich ein zirrhöses und solides Wachstumsmuster, in etwa 40 % der Fälle ein gemischtes (solide-zirrhös-tubulär-medullär). Besser differenzierte Tumorabschnitte weisen eine tubuläre und glanduläre Ausbildung auf. Bei etwa 80 % der Karzinome vom nicht speziellen Typ sind zusätzlich Herde eines duktalen Carcinoma in Situ vorhanden.

55.5 Epidemiologie

55.5.1 Häufigkeit

- 65–80 % aller Brustkarzinome
- kontralaterales Auftreten bei etwa 5 % der invasiven duktalen Mammakarzinome

55.5.2 Altersgipfel

- Durchschnittsalter 55–65 Jahre (Altersspanne: 21–95 Jahre)
- Erkrankungsrisiko mit zunehmendem Alter steigend

55.5.3 Geschlechtsverteilung

- 99 % Frauen, 1 % Männer

55.5.4 Prädisponierende Faktoren

- Wichtige Risikofaktoren für die Entstehung eines invasiven duktalen Mammakarzinoms:
  - Alter
  - Gewebedichte
  - Hormone
  - ionisierende Strahlung

55.6 Ätiologie und Pathogenese

- Die Zellen im menschlichen Körper unterliegen einer regelmäßigen Zellteilung. Dabei kommt es zu Mutationen, die nicht zielgerichtet sind und zu einem gewissen Teil untergehen. Mutierte Zellen mit einen Vorteil gegenüber der Ursprungszelle wachsen allerdings weiter und unterliegen weiterhin Mutationen.
- Es wird angenommen, dass sich innerhalb einer entsprechenden Kaskade bei Zellen, bei denen eine 5. oder 6. Mutation stattgefunden hat, Karzinomeigenschaften ausbilden.
- Eine wesentliche Eigenschaft, die solche Karzinomzellen nunmehr besitzen, ist der Verlust der Kontaktinhibition. Dies bedeutet, dass gesunde Nachbarzellen nicht mehr respektiert und deshalb im Rahmen des Karzinomzellwachstums infiltriert werden.
- Die vulnerabelste Lokalisation innerhalb des Brustgewebes ist die terminale duktulolobuläre Einheit. Dies ist das Verbindungsstück zwischen den Endästen der Milchgänge und den Lobuli. Dort befinden sich histopathologisch zu Beginn atypische Zellveränderungen, die zum duktalen Carcinoma in Situ und bei Verlassen des Milchgangs zum invasiven duktalen Karzinom werden können.

55.7 Klassifikation und Risikostratifizierung

- **Risikostratifizierung:**
  - stärkste prognostische Faktoren:
    - Tumorgröße (Stadieneinteilung nach pT)
    - Lymphknotenstatus (Stadieneinteilung nach pN)
    - Fernmetastasierung (Stadieneinteilung nach pM)
    - histologischer Status (Grading)
    - Immunhistochemie (Ki67, Rezeptorstatus, HER2/neu)
  - Langzeitüberleben in Abhängigkeit von der Befundausdehnung bei Diagnosestellung und Durchführung adäquater therapeutischer Maßnahmen zwischen 20 und 98 %

55.8 Symptomatik

- Bei kleinen Tumoren in der Regel kein Korrelat in Inspektion und Palpation
- bei größeren Tumoren (2–3 cm und mehr) in Abhängigkeit von der Lage des Befunds zunehmend tastbare Verhärtung oder Knoten
- möglicherweise sekundäre Symptome wie assoziierte Kutis- oder Mamillenretraktion
- selten pathologische Sekretion

55.9 Methode der Wahl

- Folgende Diagnostik ist relevant (in der Reihenfolge der Bedeutung):
  - Mamma-MRT,
  - Mammografie,
  - Sonografie,
  - klinische Untersuchung.

aus: Fischer, Baum, Referenz Radiologie – Mammadiagnostik (ISBN 9783132416543) © 2026. Thieme. All rights reserved.

55.10 Pathognomonische Befunde

- Das invasive duktale Mammakarzinom imponiert in der bildgebenden Diagnostik in erster Linie als Herd.
- In etwa 30 % der Fälle ist es mit Mikroverkalkungen assoziiert.

55.11 Befundbeschreibung

55.11.1 Sonografie

- **B-Bild-Sonografie:**
  - häufig irregulärer, seltener runder Herdbefund mit unscharfer, gelegentlich mikrolobulierter Begrenzung (▶ Abb. 55.1 und ▶ Abb. 55.2)
  - Längsachse quer zur Kutis (▶ Abb. 55.3 und ▶ Abb. 55.4a)
  - Tumormatrix selten iso-, häufiger hypoechogen (▶ Abb. 55.5; s. auch ▶ Abb. 55.2)
  - häufig inhomogene Binnentextur (▶ Abb. 55.6; s. auch ▶ Abb. 55.5)
  - hyperdenser Randsaum (▶ Abb. 55.7; s. auch ▶ Abb. 55.6)
  - Infiltration der Cooper-Ligamente (s. auch ▶ Abb. 55.1, ▶ Abb. 55.3 und ▶ Abb. 55.7)
  - gelegentlich dorsale Schallauslöschung (▶ Abb. 55.8)
  - gelegentlich endotumorale Kalzifikationen (▶ Abb. 55.9)
  - gelegentlich Winkelbildung (Ankulierung) der Randkonturen (s. ▶ Abb. 55.4a)
- **farbkodierte Doppler-Sonografie:**
  - Vaskularisationsphänomene in 30–50 % der Fälle (▶ Abb. 55.10)
  - Kodierung zuführender Arterien (s. ▶ Abb. 55.10)
- **Elastografie:** höhere Rigidität als benigne Herdbefunde (▶ Abb. 55.4b)
- **3-D-Sonografie:** in aller Regel keine diagnoseweisenden Zusatzinformationen (▶ Abb. 55.11)

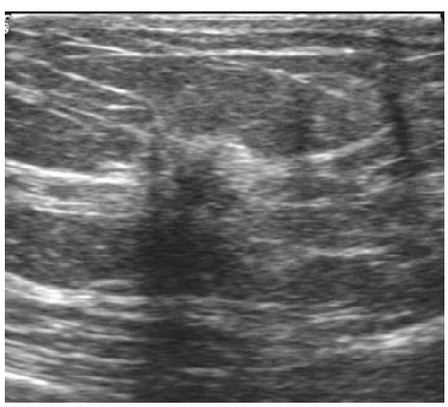

Abb. 55.1 Invasives duktales Mammakarzinom. Irregulärer, unscharf begrenzter Herdbefund mit zartem hyperechogenem Randsaum im Sonografiebild. Infiltration von Cooper-Ligamenten. Histologie: invasives duktales Mammakarzinom.



Abb. 55.2 Invasives duktales Mammakarzinom. Hypoechogener, teilweise mikrolobulierter, teilweise unscharfer runder Herdbefund ohne signifikante Umgebungsreaktion im Sonografiebild. Histologie: invasives duktales Mammakarzinom.

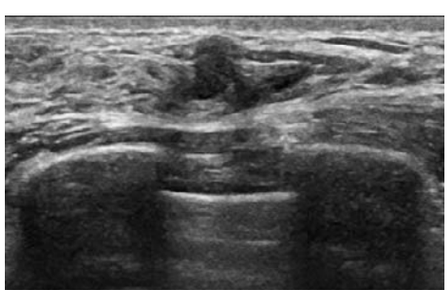

Abb. 55.3 Invasives duktales Mammakarzinom. Ovaler Herd mit senkrecht zur Kutis verlaufender Längsachse im Sonografiebild. Unterbrechung eines Cooper-Ligaments. Histologie: invasives duktales Mammakarzinom.

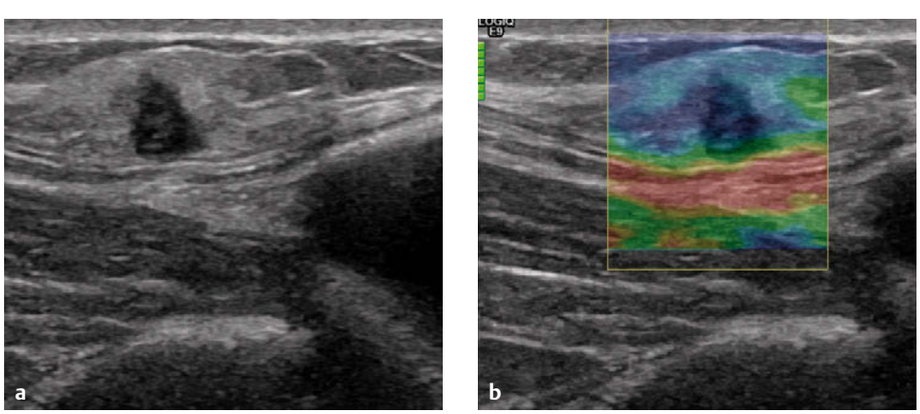

Abb. 55.4 Invasives duktales Mammakarzinom. Histologie: invasives duktales Mammakarzinom.
a Ankulierter hypoechogener Herdbefund mit Längsachse senkrecht zur Kutis und Infiltration von Cooper-Ligamenten im B-Bild.
b Erhöhte Rigidität des Tumors (dunkelblau) im Elastografiebild.

aus: Fischer, Baum, Referenz Radiologie – Mammadiagnostik (ISBN 9783132416543) © 2026. Thieme. All rights reserved.

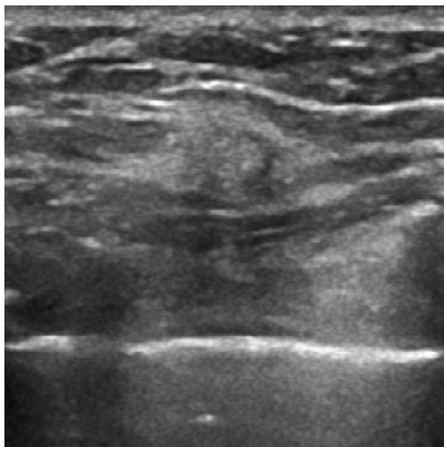

Abb. 55.5 Invasives duktales Mammakarzinom. Isoechogener rundlicher Herd mit inhomogener Binnentextur im Sonografiebild. Histologie: invasives duktales Mammakarzinom.

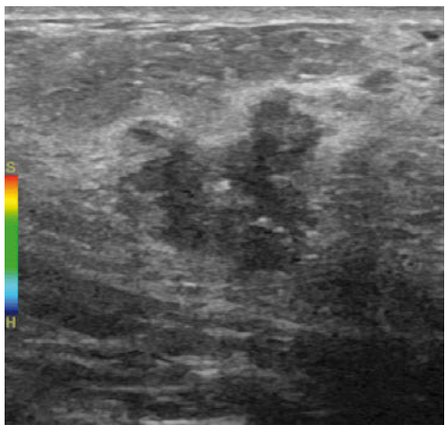

Abb. 55.6 Invasives duktales Mammakarzinom. Unscharf begrenzter, lobulierter Tumor mit partiell inhomogenem Binnenecho und mildem, umgebendem hyperechogenem Randsaum im Sonografiebild. Histologie: invasives duktales Mammakarzinom.



Abb. 55.7 Invasives duktales Mammakarzinom. Hypoechogener runder Herd mit kleinem hyperechogenem Randsaum und deutlicher Unterbrechung eines Cooper-Ligaments im Sonografiebild. Histologie: invasives duktales Mammakarzinom.

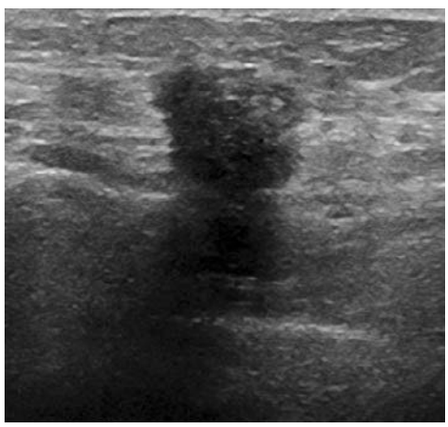

Abb. 55.8 Invasives duktales Mammakarzinom. Klassisches hypoechogenes Mammakarzinom mit mikrolobulierter Begrenzung und ausgeprägter dorsaler Schallauslöschung im Sonografiebild. Histologie: invasives duktales Mammakarzinom.



Abb. 55.9 Invasives duktales Mammakarzinom. Ovaläres hypoechogenes Mammakarzinom mit kleinen endotumoralen Echoanhebungen als Korrelat der assoziierten Kalzifikationen im Sonografiebild. Histologie: invasives duktales Mammakarzinom.

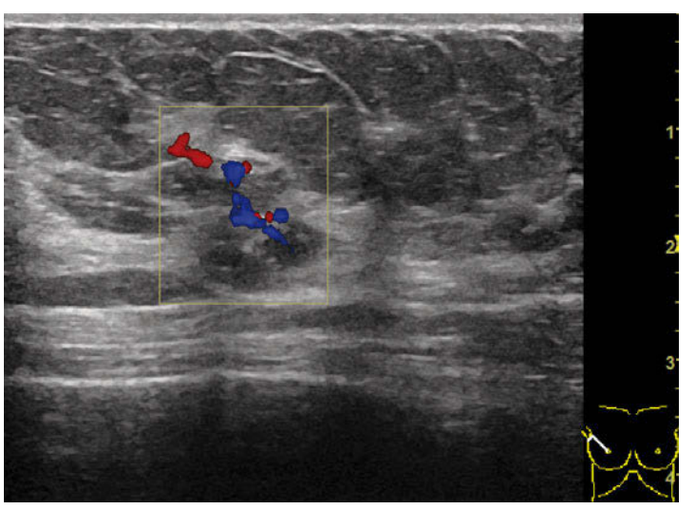

Abb. 55.10 Invasives duktales Mammakarzinom. Irregulär konfigurierter, hypoechogener Herd mit deutlich erhöhter endotumoraler Durchblutung im Farb-Doppler-Sonografiebild. Farbkodierung eines zuführenden Gefäßes. Histologie: invasives duktales Mammakarzinom.

aus: Fischer, Baum, Referenz Radiologie – Mammadiagnostik (ISBN 9783132416543) © 2026. Thieme. All rights reserved.

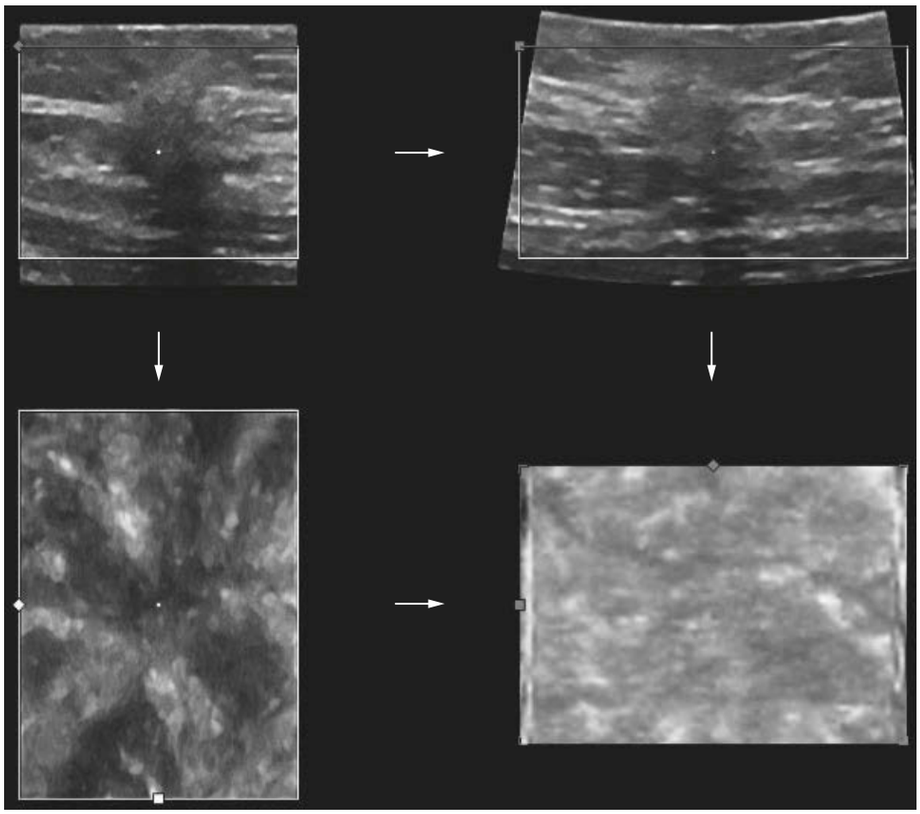

Abb. 55.11 Invasives duktales Mammakarzinom. Klassisches Mammakarzinom im B-Bild (links oben) und in den weiteren 3-dimensionalen Präsentationen. Keine diagnoseweisenden Zusatzinformationen durch die 3-D-Technik. Histologie: invasives duktales Mammakarzinom.

55.11.2 Röntgen

- **Mammografie:**
  - bei dichten Gewebestrukturen (Dichtetyp ACR C und D) und fehlenden endotumoralen Kalzifikationen kein oder nur vage abgrenzbarer Befund
  - bei höherer Transparenz der Bruststrukturen (Dichtetyp ACR A und B) typischerweise Herdbefund, in erster Linie mit irregulärer Form und unscharfer oder spikulierter Begrenzung (▶ Abb. 55.12 und ▶ Abb. 55.13), seltener runde Form (▶ Abb. 55.14, ▶ Abb. 55.15 und ▶ Abb. 55.16), sehr selten glatte Begrenzung
  - gelegentlich Verdichtung in Form einer fokalen Asymmetrie (▶ Abb. 55.17)
  - in etwa 30 % der Fälle Assoziation mit endotumoralen pleomorphen Mikroverkalkungen (s. ▶ Abb. 55.13 und ▶ Abb. 55.16)
- **Tomosynthese:** verbesserte Detektion des Herdbefunds insbesondere bei Gewebetyp ACR B und C (▶ Abb. 55.18)
- **kontrastmittelgestützte Mammografie:** verbesserte Detektion von Karzinomen insbesondere bei Gewebetyp ACR C und D aufgrund der starken endotumoralen Kontrastmittelanreicherung (▶ Abb. 55.19)

55.11.3 MRT

- **Native T1w Sequenz:**
  - bei Lage innerhalb des Drüsengewebes oft keine Auffälligkeiten (▶ Abb. 55.20a)
  - bei Lage außerhalb des Drüsengewebes oft unscharfer hypointenser Herdbefund
- **T2w Sequenz:** üblicherweise hypo- bis isointens (▶ Abb. 55.20b)
- **T1w Sequenz nach Kontrastmittelgabe:**
  - bei Tumorgröße bis 2 mm typischerweise keine Auffälligkeiten, da Versorgung über Diffusion
  - bei Tumorgröße bis 5 mm typischerweise Fokus ohne konkrete Malignitätskriterien (▶ Abb. 55.21), Diagnosestellung bei Karzinomen von ca. 5 mm Größe häufig im Rahmen konsekutiver MR-Untersuchungen (▶ Abb. 55.22)
  - bei Tumorgröße ab 5 mm hypervaskularisierter Herdbefund (▶ Abb. 55.20c und ▶ Abb. 55.23)
  - oft irreguläre Form, unscharfe oder spikulierte Begrenzung (▶ Abb. 55.24 und ▶ Abb. 55.25; s. auch ▶ Abb. 55.20c)
  - initial häufig starke Kontrastmittelanreicherung, in etwa 50 % der Fälle Auswascheffekt (Wash-out; ▶ Abb. 55.26), bei größeren G2- und insbesondere G3-Karzinomen häufiger ringförmige Kontrastmittelanreicherung (Rim Sign; ▶ Abb. 55.27 und ▶ Abb. 55.28) und gelegentlich zusätzliche zentrale Kontrastmittelanreicherung (Central Enhancement) oder anreichernde zentrale Septen (Bright endotumoral Septations; ▶ Abb. 55.29)

aus: Fischer, Baum, Referenz Radiologie – Mammadiagnostik (ISBN 9783132416543) © 2026. Thieme. All rights reserved.

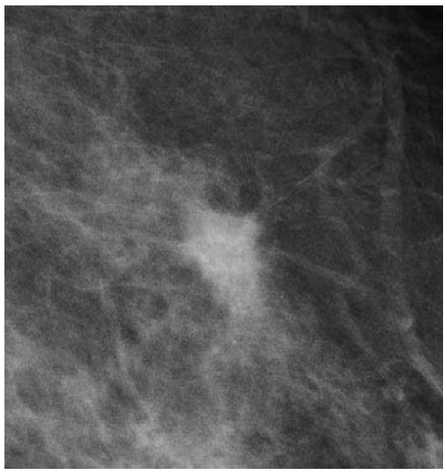

Abb. 55.12 Invasives duktales Mammakarzinom. Herdbefund mit irregulärer Form und unscharfer Begrenzung im Mammogramm. Keine assoziierten Mikroverkalkungen. Histologie: invasives duktales Mammakarzinom.

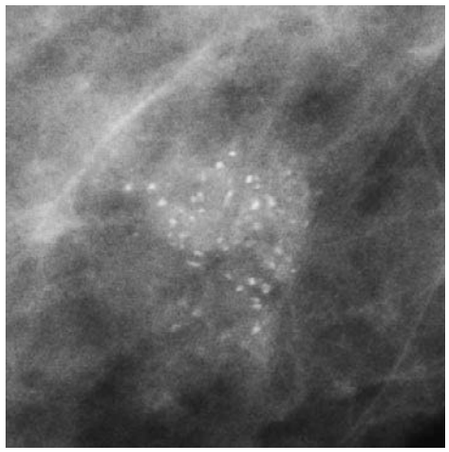

Abb. 55.13 Invasives duktales Mammakarzinom. Schwach strahlendichter Herdbefund mit multiplen endotumoralen Mikroverkalkungen im Mammogramm. Histologie: invasives duktales Mammakarzinom.

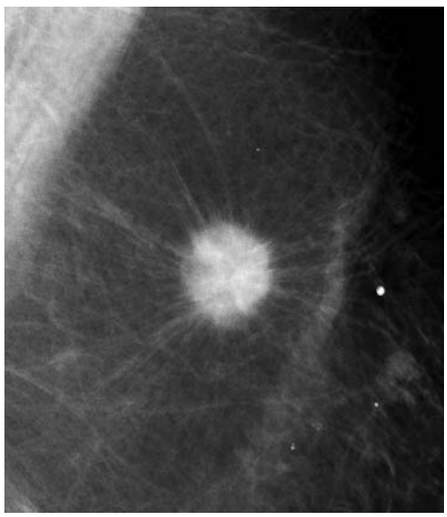

Abb. 55.14 Invasives duktales Mammakarzinom. Herdbefund mit runder Form und spikulierter Begrenzung im Mammogramm. Histologie: invasives duktales Mammakarzinom. (Quelle: Fischer U, Baum F. Diagnostik und Therapie des Mammakarzinoms. Stuttgart: Thieme; 2014. Abb. 8.31b)



Abb. 55.15 Invasives duktales Mammakarzinom. Herdbefund mit runder Form und partiell unscharfer Begrenzung im Mammogramm. Histologie: invasives duktales Mammakarzinom.

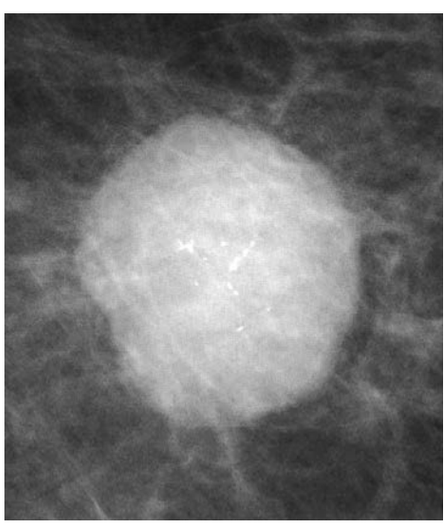

Abb. 55.16 Invasives duktales Mammakarzinom. Runder Herd mit glatter Begrenzung und einzelnen endotumoralen pleomorphen Mikroverkalkungen im Mammogramm. Histologie: invasives duktales Mammakarzinom.

aus: Fischer, Baum, Referenz Radiologie – Mammadiagnostik (ISBN 9783132416543) © 2026. Thieme. All rights reserved.

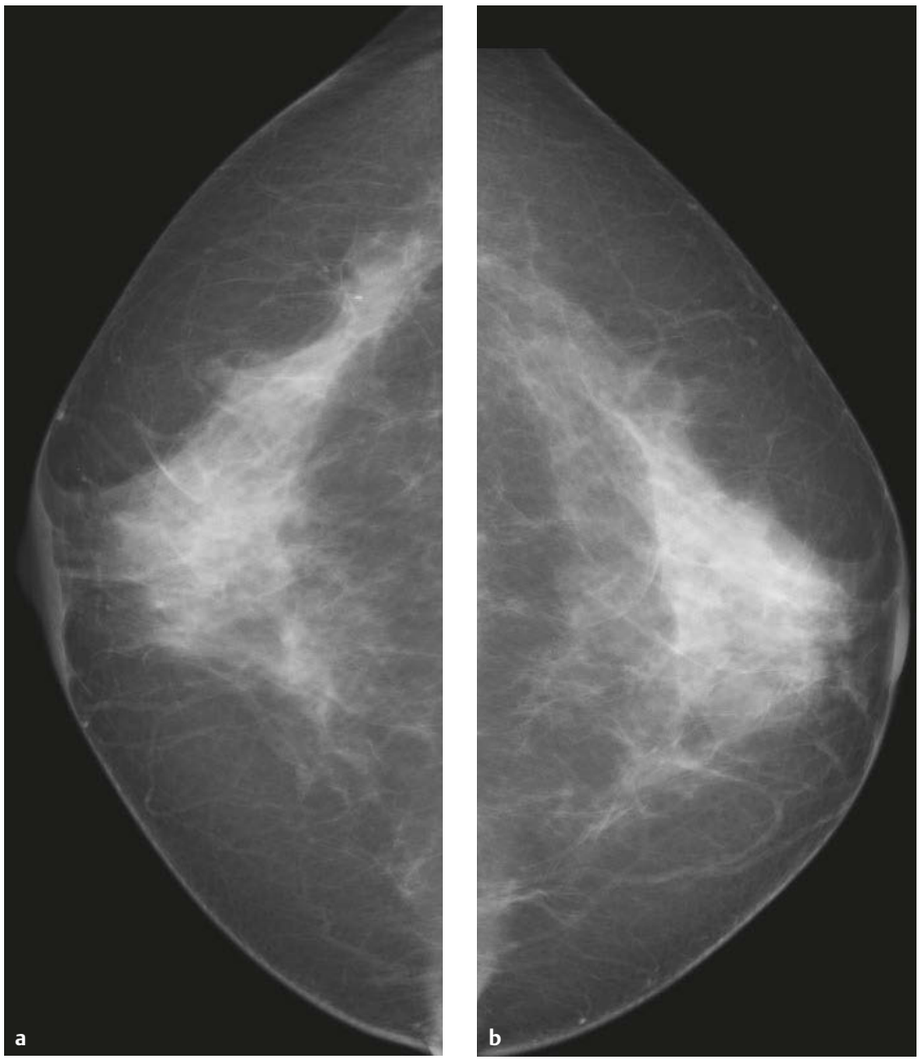

Abb. 55.17 Invasives duktales Mammakarzinom.
a Gewebeasymmetrie in den lateralen Parenchymabschnitten im Mammogramm. Histologie rechtslateral: invasives duktales Mammakarzinom.
b Normalbefund.

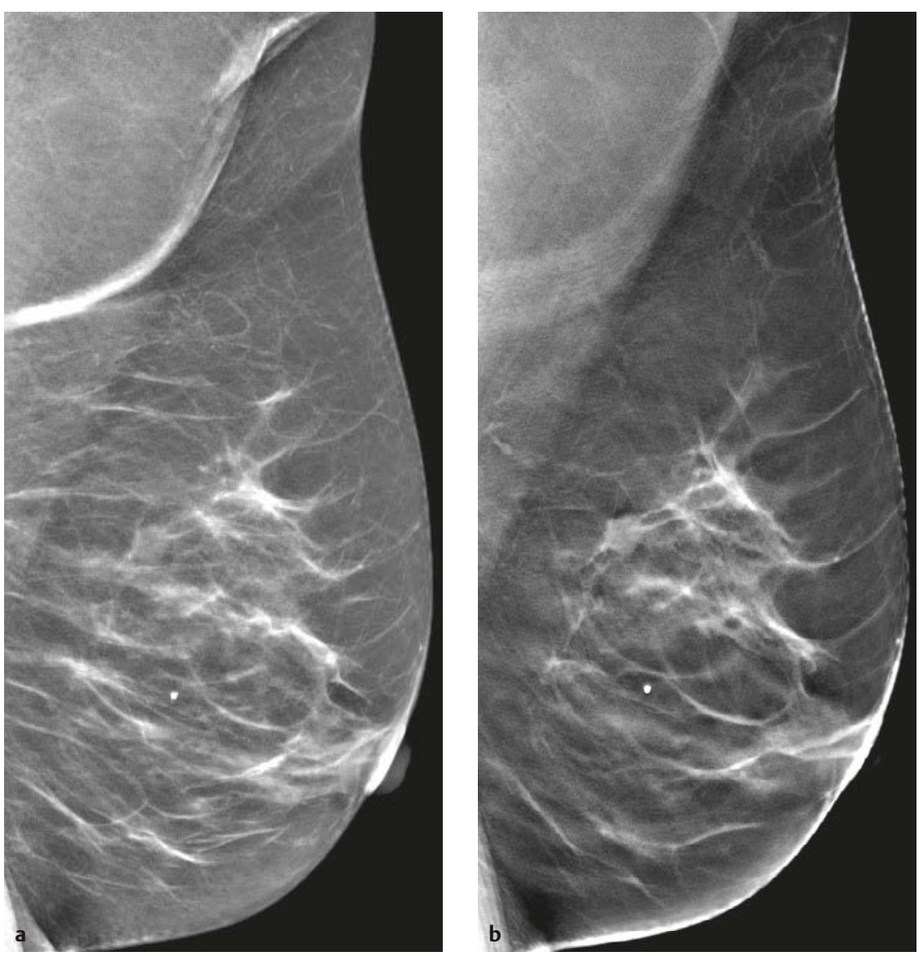

Abb. 55.18 Invasives duktales Mammakarzinom.
Histologie: invasives duktales Mammakarzinom.
a Vager Hinweis auf einen rundlichen Herd in den zentralen Abschnitten des inhomogen dichten Drüsengewebes im Mammogramm.
b Deutlichere Abgrenzung des runden Herdbefunds mit glatter Begrenzung ohne weitere konkrete Malignitätskriterien im Tomosynthesebild.

aus: Fischer, Baum, Referenz Radiologie – Mammadiagnostik (ISBN 9783132416543) © 2026. Thieme. All rights reserved.

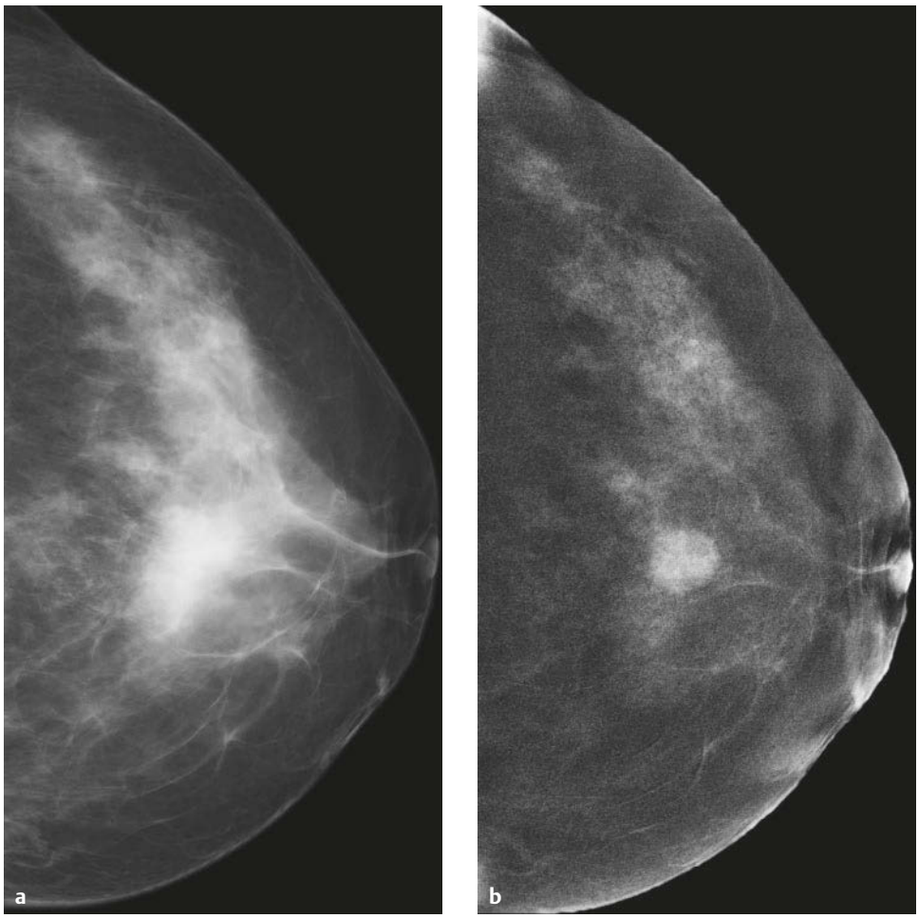

Abb. 55.19 Invasives duktales Mammakarzinom.
Histologie: invasives duktales Mammakarzinom.
a Dichte Parenchymstrukturen der linken Mamma. Eindruck einer rundlichen Verdichtung zentral.
b Im kontrastmittelgestützten Spektralmammogramm eindeutige Abgrenzung des Tumors links-zentral aufgrund seiner Kontrastmittelanreicherung.

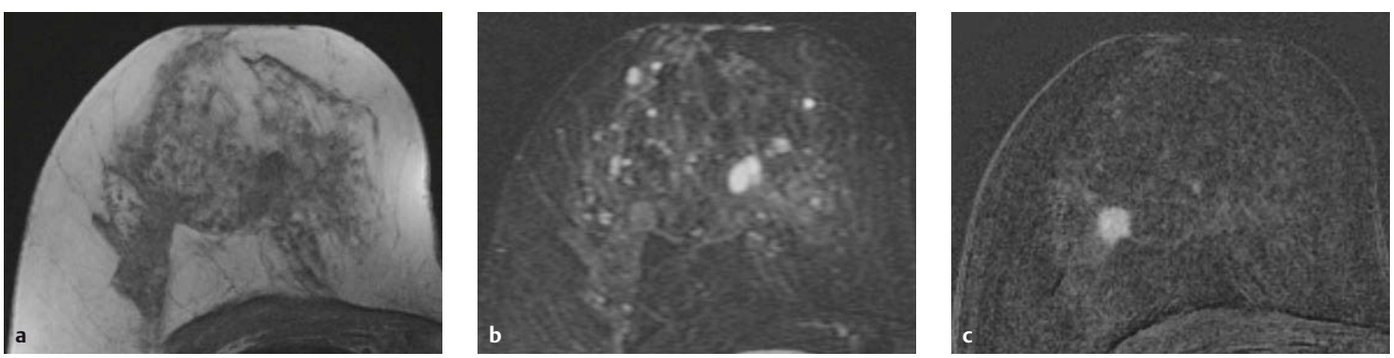

Abb. 55.20 Invasives duktales Mammakarzinom. Sichtbarkeit des Mammakarzinoms im Mamma-MRT. Histologie: invasives duktales Mammakarzinom Grading 1.
a Herdförmiges Karzinom ohne bildgebendes Korrelat aufgrund der Lage innerhalb des dichten Drüsengewebes in der T 1w MRT-Messung.
b Isointenses Verhalten des Karzinoms in der T 2w MRT-Messung.
c Hypervaskularisation des Karzinoms mit Darstellung feinster Spikulierungen in der Peripherie in der Bildsubtraktion nach Kontrastmittelgabe.

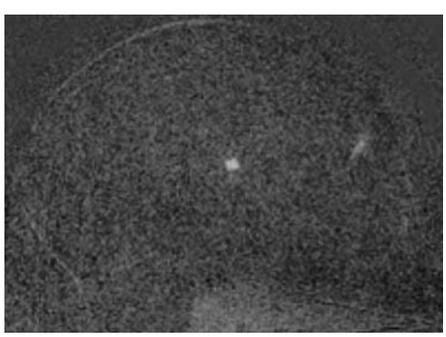

Abb. 55.21 Invasives duktales Mammakarzinom. Mamma-MRT, Subtraktionsaufnahme nach Kontrastmittelgabe: solitärer Fokus von 4 mm Durchmesser. Keine karzinomspezifischen Kriterien. Histologie: invasives duktales Mammakarzinom Grading 2.

aus: Fischer, Baum, Referenz Radiologie – Mammadiagnostik (ISBN 9783132416543) © 2026. Thieme. All rights reserved.

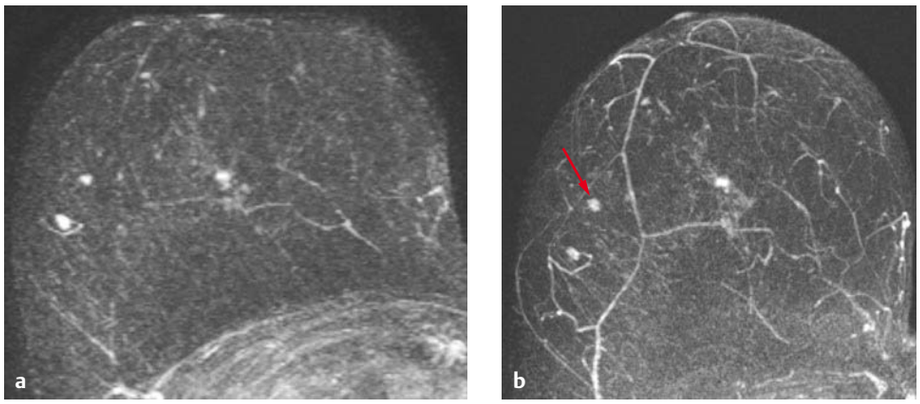

Abb. 55.22 Invasives duktales Mammakarzinom. Mamma-MRT im Verlauf. Histologie: invasives duktales Mammakarzinom Grading 1.
a Multiple Foki in der Erstuntersuchung der rechten Mamma mit Matrix 512 × 512 Pixel.
b Verlaufs-Mamma-MRT 12 Monate später mit diskreter Größenzunahme eines der Foki (Pfeil), Matrix 672 × 672 Pixel.

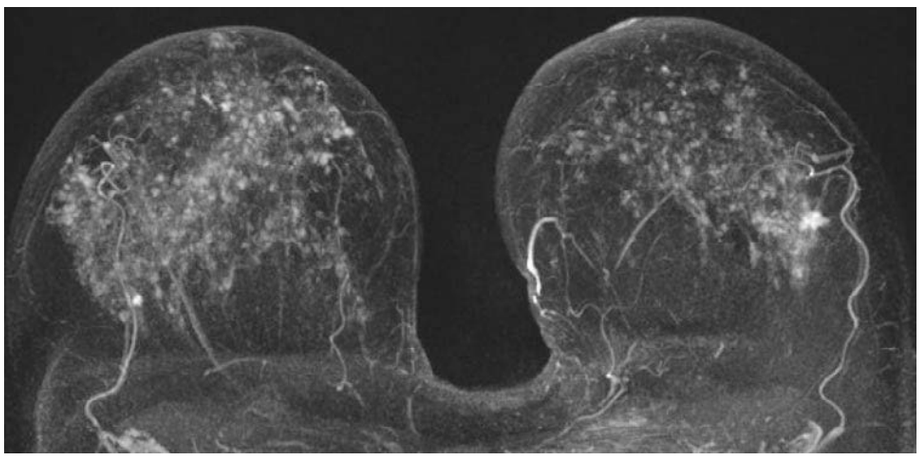

Abb. 55.23 Invasives duktales Mammakarzinom. Mamma-MRT-Bild: anreichernder irregulärer Herd mit karzinomtypischem Anreicherungsmuster links-lateral. Beidseits ausgeprägte physiologische Kontrastmittelanreicherung des Drüsengewebes infolge hormoneller Stimulation. Histologie: invasives duktales Mammakarzinom Grading 2.

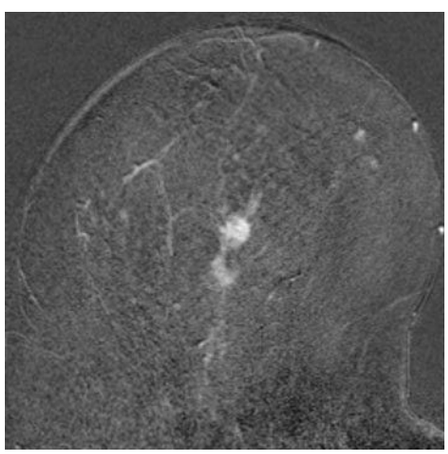

Abb. 55.24 Invasives duktales Mammakarzinom. Mamma-MRT-Bild: irregulär konfigurierter Herd mit karzinomtypischen Spikulierungen in der Peripherie. Histologie: invasives duktales Mammakarzinom Grading 2.

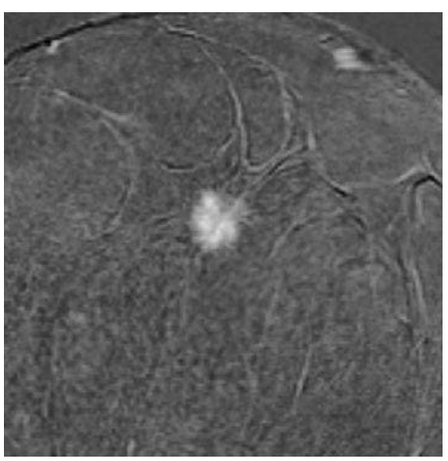

Abb. 55.25 Invasives duktales Mammakarzinom. Mamma-MRT-Bild: irregulär konfigurierter Herd mit karzinomtypischen Ausläufern in der Peripherie. Histologie: invasives duktales Mammakarzinom Grading 2.

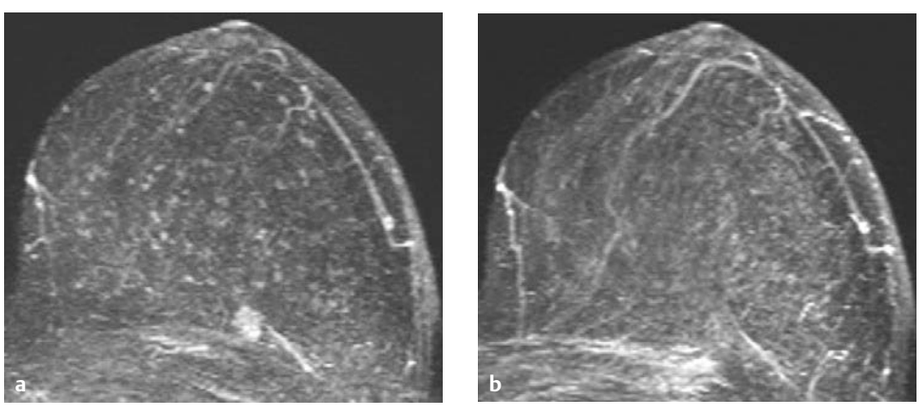

Abb. 55.26 Invasives duktales Mammakarzinom. Wash-out in der Mamma-MRT. Histologie: invasives duktales Mammakarzinom.
a Darstellung eines kleinen Karzinoms pektoralisnah 3 min nach periphervenöser Kontrastmittelgabe.
b Komplett unauffälliger Befund ohne Hinweis auf das Karzinom 6 min nach periphervenöser Kontrastmittelgabe bei zwischenzeitlich komplettem Auswascheffekt im Tumor.

aus: Fischer, Baum, Referenz Radiologie – Mammadiagnostik (ISBN 9783132416543) © 2026. Thieme. All rights reserved.

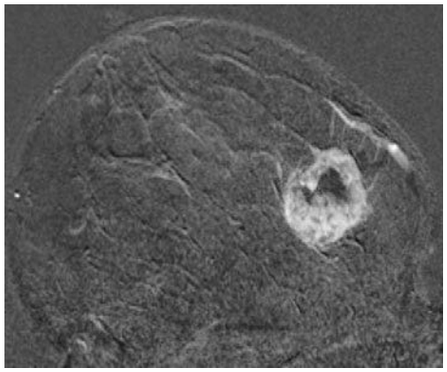

Abb. 55.27 Invasives duktales Mammakarzinom. Mamma-MRT-Bild: überwiegend glatt begrenzter Herdbefund mit inhomogener Kontrastmittelanreicherung in der peripheren aktiven Zone des Mammakarzinoms. Zentrale Tumornekrose mit daraus resultierender ringförmiger Kontrastmittelanreicherung. Histologie: invasives duktales Mammakarzinom Grading 3.

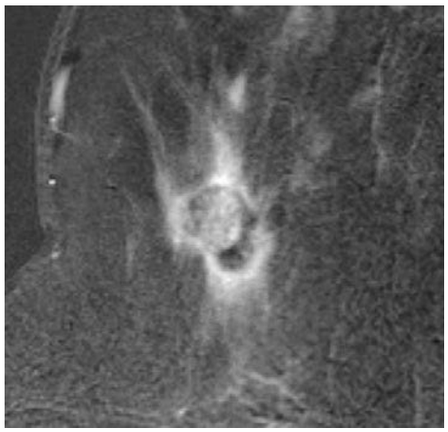

Abb. 55.28 Invasives duktales Mammakarzinom. Mamma-MRT-Bild: irregulär begrenzter Herdbefund mit randständiger Kontrastmittelanreicherung und Proliferation des Tumors in die zentral nekrotischen Karzinomanteile. Histologie: invasives duktales Mammakarzinom Grading 3.

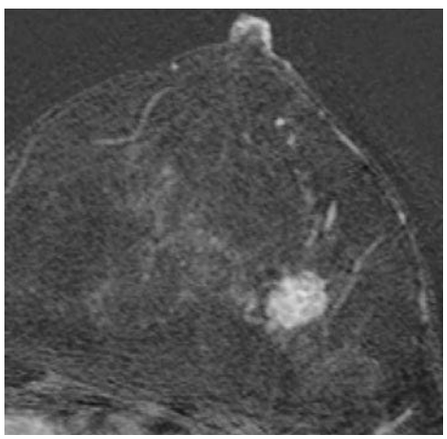

Abb. 55.29 Invasives duktales Mammakarzinom. Mamma-MRT-Bild: überwiegend rundlicher Herdbefund mit Kontrastmittelanreicherung in der Peripherie sowie septenartig im Tumorinneren. Histologie: invasives duktales Mammakarzinom Grading 3.

Praxistipp

Checkliste für die Befundbeschreibung:

- Ausdehnung des Tumors (in Millimetern bzw. Zentimetern)
- Lage des Tumors (Quadrant)
- topografische Beziehung des Tumors zu relevanten Nachbarstrukturen (Mamille, Pektoralismuskel)
- Hinweise auf eine umgebende Tumorkomponente eines duktalen Carcinoma in Situ (extensive intraduktale Komponente)
- Hinweise auf Multifokalität oder Multizentrizität
- lokoregionär vergrößerte Lymphknoten
- Hinweise auf ein kontralaterales Tumorgeschehen

55.12 Radiologische Differenzialdiagnosen

- Die möglichen Differenzialdiagnosen s. in ▶ Tab. 55.1.

55.13 Typische Fehler

- Fehlende Detektion des Befunds, insbesondere bei Vorliegen von kleinen Tumoren oder Karzinomen, die nicht mit Mikrokalk assoziiert sind, innerhalb dichter Parenchymstrukturen im Mammogramm
- Verzicht auf perkutan-bioptische Befundsicherung bei unklarem Befund

55.14 Was der zuweisende Kollege/Kliniker wissen muss

- Lage und Größe des invasiven duktalen Mammakarzinoms
- Rezeptorstatus zur Frage der primär operativen oder chemotherapeutischen Behandlung
- Nachweis einer extensiven intraduktalen Komponente, von Multifokalität oder Multizentrizität oder eines zusätzlichen kontralateralen Karzinoms zur Planung der therapeutischen, insbesondere der operativen Vorgehensweise
- Lymphknotenstatus zur Frage der operativen Vorgehensweise (Sentinel-Technik?)
- Hinweise auf hämatogene Metastasierung

aus: Fischer, Baum, Referenz Radiologie – Mammadiagnostik (ISBN 9783132416543) © 2026. Thieme. All rights reserved.

Tab. 55.1 Differenzialdiagnosen des invasiven duktalen Mammakarzinoms.

Differenzialdiagnose (absteigend sortiert nach klinischer Relevanz)	Häufigkeit der Differenzialdiagnose in Hinblick auf das Krankheitsbild (häufig, gelegentlich, selten)	Wesentliche diagnostisch richtungsweisende Anamnese, Untersuchung u./o. Befunde	Sicherung der Diagnose
Fibroadenom	gelegentlich	• runde Form und glatte Begrenzung eher bei Fibroadenom, grobe endotumorale Kalzifikationen eher bei regressiv verändertem Fibroadenom • myxoide Fibroadenome häufig mit hohem T 2w Signal im MRT (im Gegensatz zum Karzinom) • Nachweis dunkler endotumoraler Septen im MRT sehr starker Hinweis auf Fibroadenom	• Verlauf • Biopsie
Fettgewebsnekrose	gelegentlich	• endotumoraler Fettnachweis beweisend für Fettgewebsnekrose • grobe periphere Kalzifikationen eher Hinweis auf Fettgewebsnekrose • Kontrastmittelanreicherung der Fettgewebsnekrose in der Frühphase	• Verlauf • Biopsie
Narbe	gelegentlich	• fehlende Kontrastmittelanreicherung beweisend für eine Narbe • assoziierte Mikroverkalkungen als unspezifische Zeichen	• Verlauf • Biopsie
radiäre Narbe	gelegentlich	• fehlende Kontrastmittelanreicherung beweisend für eine Narbe • assoziierte Mikroverkalkungen als unspezifische Zeichen	• Verlauf • Biopsie
andere invasive Karzinome	gelegentlich	• mikrolobulierte Begrenzung Hinweis auf medulläres Karzinom • lobulierte Form Hinweis auf muzinöses Karzinom • hohes T 2w Signal im MRT Hinweis auf muzinöses oder medulläres Karzinom	• Biopsie
Granulom, Abszess	selten	• eher glatte Begrenzung eher Hinweis auf Granulom oder Abszess • ringförmige Kontrastmittelanreicherung als unspezifisches Zeichen	• Verlauf • Biopsie

MRT = Magnetresonanztomografie
T 2w = T 2-gewichtet

55.15 Literatur

Quellenangaben

[712] Fischer U, Baum F. Diagnostik und Therapie des Mammakarzinoms. Stuttgart: Thieme; 2014

Literatur zur weiteren Vertiefung

[713] American College of Radiology. ACR BI-RADS® Atlas. Breast Imaging Reporting and Data System. 5. Aufl. Berlin: Springer; 2013

[714] Berg WA, Gutierrez L, NessAiver MS et al. Diagnostic accuracy of mammography, clinical examination, US, and MR imaging in preoperative assessment of breast cancer. Radiology 2004; 233: 830–849

[715] Dietzel M, Baltzer PA, Vag T et al. Potential of MR mammography to predict tumor grading of invasive breast cancer. Röfo 2011; 183 (9): 826–833

[716] Fischer U. Röntgenmammographie. Verstehen, anwenden und optimieren. Stuttgart: Thieme; 2003

[717] Fischer U, Baum F. Diagnostik und Therapie des Mammakarzinoms. Stuttgart: Thieme; 2014

[718] Fischer U, Baum F. Mammadiagnostik für MTRA/RT. Stuttgart: Thieme; 2015

[719] Fischer U, Kuhl CK. Paradigmenwechsel in der Mammadiagnostik im Zeitalter der Mamma-MRT. Radiologie up2date 2013; 13 (03): 245–258. doi:10.1055/s-0033–1344351

[720] Fischer DR, Wurdinger S, Boettcher J. Further signs in the evaluation of magnetic resonance mammography: a retrospective study. Invest Radiol 2005; 40: 430

[721] Goto M, Ito H, Akazawa K et al. Diagnosis of breast tumors by contrast-enhanced MR imaging: comparison between the diagnostic performance of dynamic enhancement patterns and morphologic features. J Magn Reson Imaging 2007; 25: 104

[722] Heywang-Köbrunner SH, Schreer I. Bildgebende Mammadiagnostik. Stuttgart: Thieme; 2003

[723] Lewin JM, Hendrick RE, D'Orsi CJ et al. Comparison of full-field digital mammography with screen-film mammography for cancer detection: results of 4945 paired examinations. Radiology 2001; 218: 873–880

[724] Lewin JM, D'Orsi CJ, Hendrick RE et al. Clinical comparison of full-field digital mammography and screen-film mammography for detection of breast cancer. Am J Roentgenol 2002; 179: 671–677

[725] Madjar H. Kursbuch Mammasonografie. Ein Lehreratlas nach den Richtlinien der DEGUM und der KBV. Stuttgart: Thieme; 2019

aus: Fischer, Baum, Referenz Radiologie – Mammadiagnostik (ISBN 9783132416543) © 2026. Thieme. All rights reserved.