2 Pankreastumor

2.1 Pankreaskopf

2.1.1 Pankreatikoduodenektomie

A. T. El Gammal, D. Perez, J. R. Izbicki

Indikation

Die Whipple-Operation findet klassischerweise Verwendung bei der Behandlung krankhafter Prozesse des Pankreaskopfs (▶ Abb. 2.1a, b). Als potenziell maligne Raumforderungen sind **solide und zystische Läsionen des Pankreas** zu werten [1–3].

Indikationen für eine **Whipple-Operation**:

- Karzinome
- zystische Tumoren
- Tumoren der Papilla Vateri
- duodenale Tumoren
- cholangiozelluläre Tumoren des distalen Gallengangs
- neuroendokrine Tumoren [1–3]

Einen detaillierten Algorithmus zum Ablauf der Indikationsstellung zeigt ▶ Abb. 2.2.

Merke

Die Beziehung des Tumors zum Truncus coeliacus, zur A. mesenterica superior und V. mesenterica superior sind entscheidend für die Resektabilität des Tumors. Eine präoperative Bildgebung der versorgenden Gefäße ist daher obligat.

Durchführung

Laparotomie und Exploration

Standardvorgehen

Der Einstieg erfolgt durch eine **Median- oder quere Oberbauchlaparotomie**. Vor- und Nachteile zeigt ▶ Tab. 2.1.

Abdominelle Exploration (Leber-, peritoneale Metastasen).

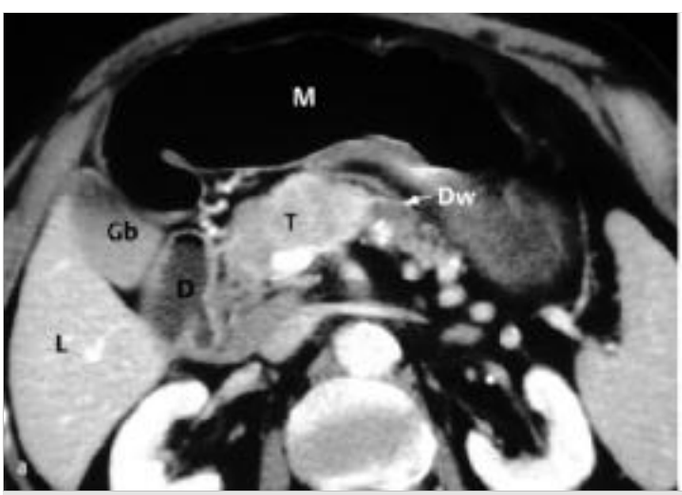

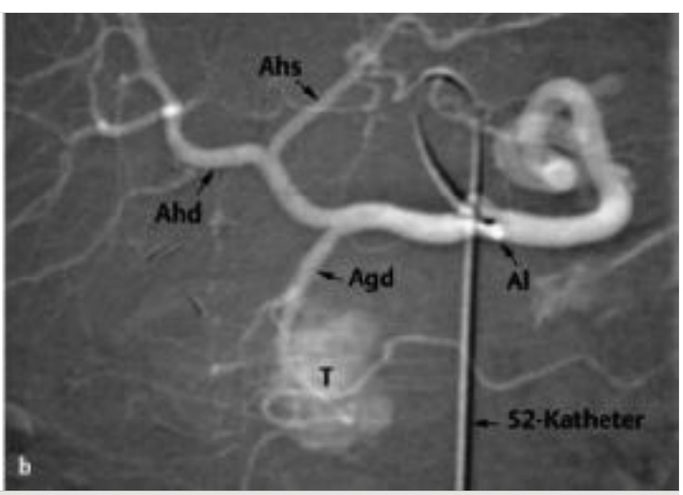

Abb. 2.1 Pankreaskarzinom. a, b

a Computertomografie nach i. v. KM-Gabe. Hypervaskularisierter Tumor (T) im Pankreaskorpus bei chronischer Pankreatitis. Fehlender perivaskulärer Fettschatten der V. portae.
D = Duodenum
Dw = Ductus wirsunglanus
Gb = Gallenblase
L = Leber
M = Magen
T = Tumor (Thurn P, Bücheler E, Lackner KJ, Thelen M. Einführung in die radiologische Diagnostik. 10. Aufl. Stuttgart: Thieme; 1998)

b Laparoskopische digitale Subtraktionsangiografie des Truncus coeliacus. Hypervaskularisierter Tumor des Pankreas.
Agd = A. gastroduodenalis
Ahd = A. hepatica dextra
Ahs = A. hepatica sinistra
Al = A. lienalis
T = Tumor

aus: Izbicki u. a., Expertise Allgemein- und Viszeralchirurgie – Pankreas (ISBN 9783132002517) © 2018 Georg Thieme Verlag KG Stuttgart · New York

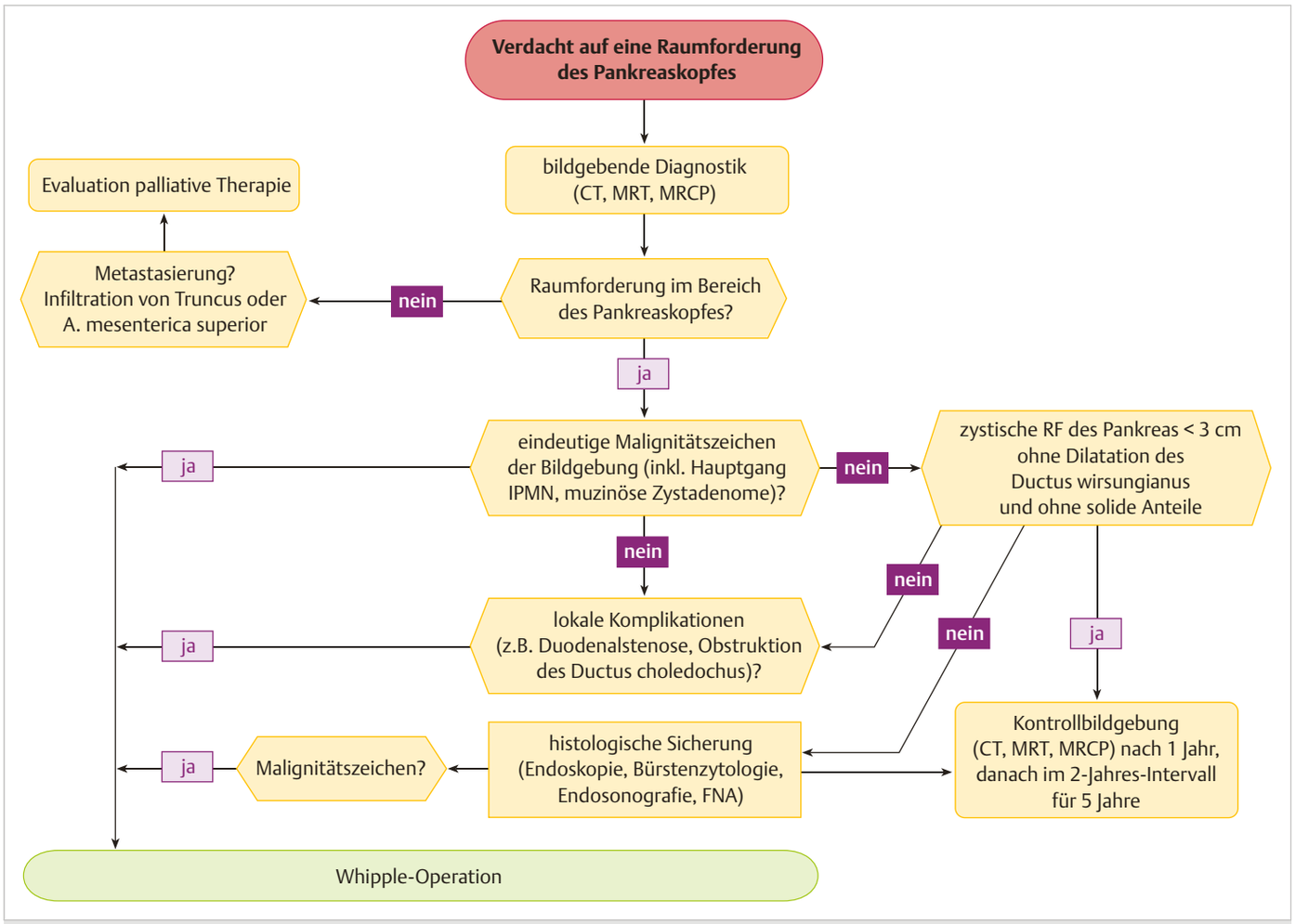

Abb. 2.2 Algorithmus Diagnostik und Therapie: Whipple-Operation.

Tab. 2.1 Vor- und Nachteile der Laparotomieverfahren.

Verfahren	Vorteile	Nachteile
Medianlaparotomie	bessere Kosmetik	limitierte Übersicht höhere Narbenhernienrate
Quere Oberbauchlaparotomie	gute Übersicht weniger Narbenhernien	schlechtere Kosmetik

Vorsicht

Die oberflächlichen epigastrischen Gefäße verlaufen im kaudalen Anteil des Unterbauchs subkutan. Patienten mit chronischer Pankreatitis und einer begleitenden Leberzirrhose können große subkutane Umgehungskreisläufe ausbilden. Insbesondere bei fortgeschrittenen malignen oder chronisch-entzündlichen Befunden kann es zu intraabdominellen Verwachsungen und Adhäsionen von Darmschlingen an die Bauchdecke kommen.

Management und Prävention unerwünschter Ereignisse

Eine präoperative serologische Kontrolle der Leberwerte sowie eine klinische Untersuchung der Patienten im Stehen können Hinweise auf eventuelle Umgehungskreisläufe liefern. Bei der Medianlaparotomie sollte das untere Blatt der abdominellen Muskulatur vorsichtig unter Zug mittels einer stumpfen Präparierschere zum Einstieg erfolgen und danach unter Schienung des Fingers oder eines stumpfen Instruments.

Kocher-Manöver

Standardvorgehen

Da die rechte **Kolonflexur** auf dem duodenalen C aufliegt, empfiehlt es sich, die rechte Kolonflexur vor dem Kocher-Manöver zu **mobilisieren**:

- Mobilisation des Duodenums aus dem Retroperitoneum nach Inzision des Peritoneums im Bereich des duodenalen C
- Darstellen der V. cava inferior und Aorta retropankreatisch, ggf. Lymphadenektomie
- Mobilisation nach Kocher, bis die linke Nierenvene sichtbar wird
- Inzision des duodenalen Peritoneums bis zum Übertritt ins Lig. Treitz

aus: Izbicki u. a., Expertise Allgemein- und Viszeralchirurgie – Pankreas (ISBN 9783132002517) © 2018 Georg Thieme Verlag KG Stuttgart · New York

Nach komplettem Kocher-Manöver kann die **Resektabilität des Tumors** ermittelt werden. Die Beziehung der A. mesenterica superior zum Tumor kann nun von retropankreatisch getastet werden. Lässt sich die A. mesenterica superior hierbei palpatorisch nicht klar vom Tumor abgrenzen, muss von einem lokal fortgeschrittenen Tumor ausgegangen werden [4].

Vorsicht

Die V. cava inferior verläuft direkt dorsal des Pankreaskopfs. Erfolgt das Kocher-Manöver in der falschen Schicht, kann es zur Gefäßarrosion der V. cava inferior kommen. Eine Gefäßarrosion der V. cava inferior kann zu einer massiven Blutung führen. Zudem neigt die V. cava inferior nach Arrosion/Inzision zur Kollabierung, was eine chirurgische Versorgung erschwert.

Die V. testicularis mündet dorsal des Duodenums in die V. cava inferior. Hier gilt daher, besonders vorsichtig vorzugehen.

Management einer Gefäßarrosion der Vena cava inferior beim Kocher-Manöver

Zunächst erfolgt die Darstellung der Gefäßarrosion durch digitale Kompression, dann die Darstellung der Inzision durch Verwendung leichter Kompression von gestielten Schwämmchen (Peanut) proximal und distal der Arrosion. Danach wird die Übernähung mittels eines monofilen Fadens vorgenommen [1–3].

Cattell-Braasch-Manöver

Standardvorgehen

Dieses Manöver beinhaltet die **komplette Mobilisation und Medialisierung des Kolons**. Danach ist eine freie Sicht auf die gesamte Mesenterialwurzel am Pankreasunterrand möglich.

Das Manöver empfiehlt sich bei großem Tumor mit unklarer Beziehung zur V. mesenterica superior [4].

Vorsicht

Die V. mesenterica superior verläuft entlang der Wurzel des mobilisierten Mesokolons, bei unachtsamer Manipulation kann es zur Verletzung der V. colica dextra kommen.

Management einer verletzten Vena colica dextra beim Cattell-Braasch-Manöver

Die zentrale Verletzung der V. colica dextra kann übernäht werden. Es kann hierbei jedoch zu erheblichen Blutungen aus der venösen mesenterialen Gefäßachse kommen.

Cholezystektomie

Standardvorgehen

Eine Cholezystektomie erfolgt in üblicher Weise nach **Darstellung des Calot-Dreiecks**.

Merke

Die A. hepatica propria gabelt sich links vom Gallengang auf; die rechte Leberarterie verläuft in der Regel dorsal des Gallengangs zum rechten Leberlappen. Anatomische Normvarianten sind allerdings häufig. Insbesondere die Variante einer akzessorischen rechten Leberarterie aus der A. mesenterica superior (ggf. in Kombination mit einer linken Leberarterie aus der A. gastrica sinistra) ist besonders oft vorzufinden [2, 5].

Vorsicht

Das Absetzen eines leberversorgenden Gefäßes kann zu drastischen Leberfunktionsstörungen führen.

Management bei akzidenteller Durchtrennung eines leberversorgenden Gefäßes

Es sollte eine **End-zu-End-Anastomose** des abgesetzten Gefäßes mittels eines monofilen 7–0- oder 8–0-Fadens erfolgen.

Lymphadenektomie und Durchtrennen des Ductus hepatocholedochus

Standardvorgehen

Es handelt sich um ein standardisiertes Vorgehen mit radikaler systematischer Lymphadenektomie des Truncus coeliacus, der A. hepatica communis und A. hepatica propria sowie des Lig. hepatoduodenale (▶ Abb. 2.3). Es ist auf eine Dissektion des lymphatischen Gewebes direkt auf den Arterien zu achten, da somit die radikale Lymphadenektomie gewährleistet wird und eine optimale Schicht zur Dissektion vorhanden ist [1–3].

Im Rahmen der Lymphadenektomie des Lig. hepatoduodenale wird der Ductus hepatocholedochus identifiziert und oberhalb der Einmündung des Ductus cysticus durchtrennt.

Vorsicht

Bei der Lymphadenektomie muss insbesondere eine Verletzung der Abgänge aus dem Truncus coeliacus vermieden werden. Hier besteht größte Verletzungsgefahr der Leberarterien oder der A. gastroduodenalis.

Management einer Läsion der Leberarterien

Die Direktnaht oder Rekonstruktion der Leberarterien mittels Venenbypass aus den iliakalen Gefäßen sollte durchgeführt werden.

Durchtrennen der Arteria gastroduodenalis

Standardvorgehen

Zuerst erfolgt die Identifikation der A. gastroduodenalis am Abgang der A. hepatica communis. Dann wird das Absetzen der A. gastroduodenalis vorgenommen. Es empfiehlt sich, den proximalen Stumpf der A. gastroduodenalis mittels doppelter Durchstechungsligatur zu verschließen. Der Ursprung der A. gastroduodenalis kann beträchtliche anatomische Variabilität aufweisen [1–3].

aus: Izbicki u. a., Expertise Allgemein- und Viszeralchirurgie – Pankreas (ISBN 9783132002517) © 2018 Georg Thieme Verlag KG Stuttgart · New York

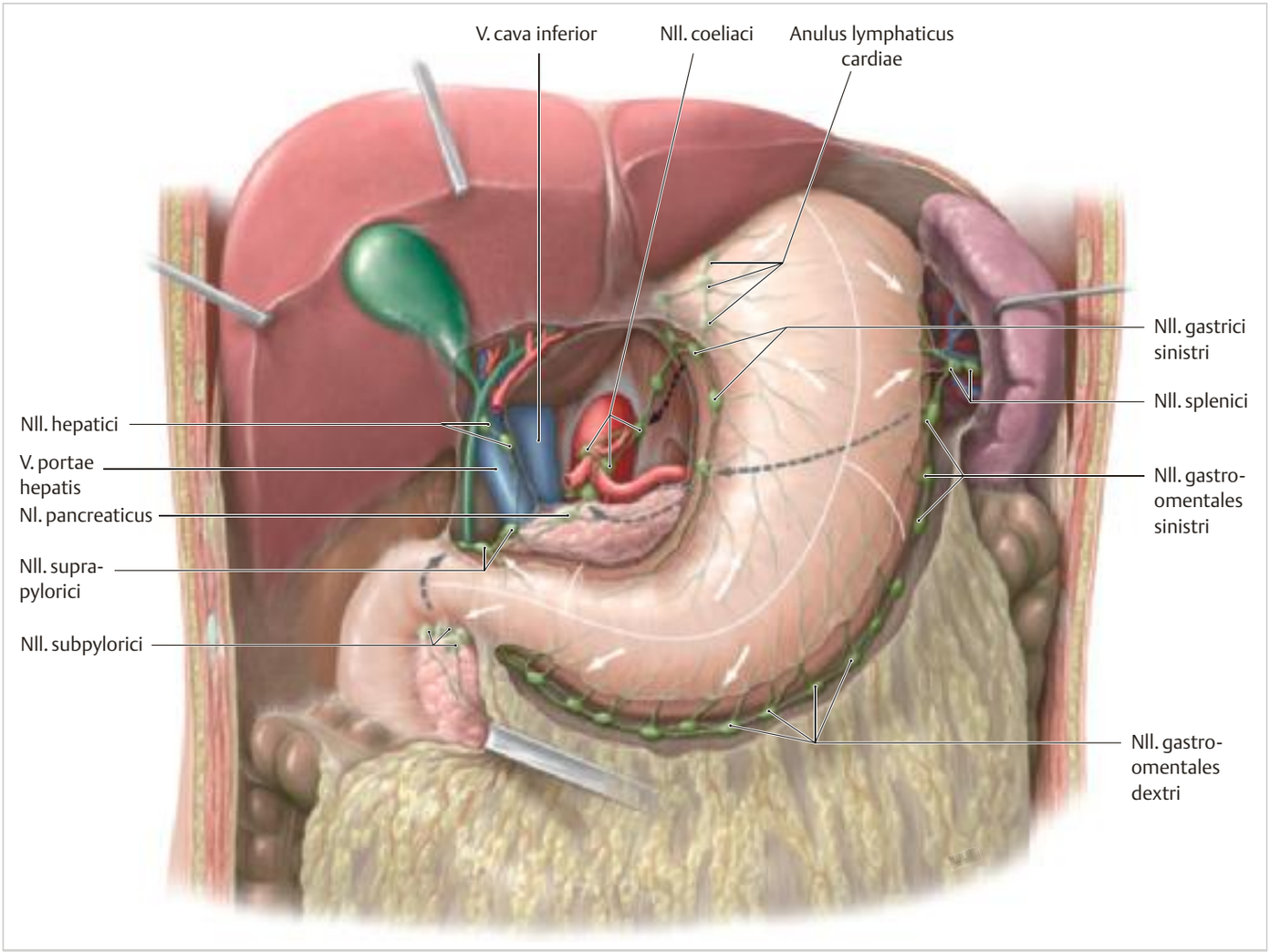

Abb. 2.3 Lymphabfluss von Milz, Pankreas und Duodenum. Ansicht von ventral. Lymphabfluss der Milz: zunächst in die Nll. lymphatici splenici, von dort direkt oder indirekt in den Truncus intestinalis (indirekt entweder über die Nll. lymphatici pancreatici superiores oder über die Nll. lymphatici pancreatici superiores und die Nll. lymphatici coeliaci).
Lymphabfluss des Pankreas: zunächst in die Nll. lymphatici pancreatici superiores/inferiores, von dort direkt oder indirekt (über die Nll. lymphatici coeliaci) in den Truncus intestinalis. Oder: zunächst in die Nll. lymphatici pancreatici superiores/inferiores (vorwiegend an der Rückseite des Pankreas) und dann direkt oder indirekt über die Nll. lymphatici mesenterici superiores in den Truncus intestinalis.
Lymphabfluss des Duodenums: zunächst zu den Nll. lymphatici pylorici, dann zu den Nll. lymphatici pancreaticoduodenales superiores und von dort zu den Nll. lymphatici hepatici, zum Teil auch direkt zu den Nll. lymphatici preaortici, von dort in den Truncus intestinalis. Unterer Abschnitt: zunächst in die Nll. lymphatici pancreaticoduodenales superiores/inferiores, von dort direkt in den Truncus intestinalis. (Schünke M, Schulte E, Schumacher U. Prometheus. LernAtlas der Anatomie. Innere Organe. Illustrationen von M. Voll und K. Wesker. 2. Aufl. Stuttgart: Thieme; 2009)

Praxistipp

Der Abgang der A. gastroduodenalis kann aus der rechten Leberarterie direkt, aus dem Truncus coeliacus oder aus der A. mesenterica superior beobachtet werden. Die präoperative Darstellung der viszeralen Arterien sollte mittels hochauflösender Kontrastmittel-Computertomografie erfolgen, um eventuelle aberrante Gefäßverläufe diagnostizieren zu können.

Vorsicht

Bei einer Stenose des Truncus coeliacus kommt es zur Flussumkehr in der A. gastroduodenalis, welche die einzige arterielle Leberdurchblutung darstellt. In dieser Situation kann die A. gastroduodenalis nicht ohne weitere Maßnahmen durchtrennt werden.

Identifikation einer Truncus-coeliacus-Stenose

Vor Durchtrennung der A. gastroduodenalis sollte das Gefäß geklemmt und der Puls in der A. hepatica propria getastet werden. Ist dabei der **Puls in der A. hepatica propria nicht mehr tastbar**, muss eine Truncus-coeliacus-Stenose vermutet werden.

Identifikation von Pankreasunterrand und Vena mesenterica superior

Standardvorgehen

Aufsuchen der V. mesenterica superior (gelingt nach Identifikation der V. colica media). Verfolgen dieser Vene bis an den Pankreasunterrand.

aus: Izbicki u. a., Expertise Allgemein- und Viszeralchirurgie – Pankreas (ISBN 9783132002517) © 2018 Georg Thieme Verlag KG Stuttgart · New York

Durchtrennung des distalen Magens oder Duodenums postpylorisch

Standardvorgehen

Bei der **Resektion des Magens** sollte ungefähr auf Höhe der 3. oder 4. transversalen Vene der kleinen Kurvatur abgesetzt werden. Bleibt der Magen erhalten, wird das Duodenum distal des Pylorus abgesetzt.

Praxistipp

Beim pyloruserhaltenden Whipple empfiehlt es sich, den Pylorus vor der Anastomosierung mit einer stumpfen Klemme zu dehnen, um die gastrale Entleerung zu verbessern.

Management der Magenentleerungsstörung

Die protrahierte Magenentleerungsstörung kann mittels prokinetischer Medikamente und Dekompression mittels Magensonde behandelt werden. Ein langwieriger Verlauf ist nicht selten.

Absetzen des Ligamentum Treitz und des proximalen Jejunums

Standardvorgehen

Circa 5 cm nach dem Lig. Treitz wird das proximale Jejunum mit dem Stapler durchtrennt. Danach wird tubulär das proximale Jejunum vom Mesenterium über Ligaturen abgesetzt. Anschließend erfolgt die Durchtrennung des Treitz-Bandes. Hiernach kann das Jejunum unterhalb der Mesenterialwurzel nach rechts durchgezogen werden [1–3].

Merke

An den mesenterialen Absetzungsrändern kommt es häufig zu postoperativen Blutungen. Es ist hier auf minutiöse Hämostase zu achten. Beim Durchtrennen des Treitz-Bandes ist die anatomische Nähe zur A. mesenterica superior zu beachten.

Management der postoperativen Blutung nach Whippel-Operation

Grob kann die arterielle Blutung aus der A. gastroduodenalis von einer Blutung an der Pankreasresektionsfläche oder am Lig. Treitz unterschieden werden. Arterielle Blutungen bei kreislaufstabilen Patienten sollten **primär angiografisch diagnostiziert und therapiert** werden.

Unterfahren des Pankreas auf der Vena mesenterica superior und der Pfortader

Standardvorgehen

Bei diesem Manöver ist auf eine **Infiltration der venösen Gefäße durch den Tumor** zu achten. Falls diese vorhanden ist, muss das Gefäß mit reseziert werden.

Vorsicht

Es können kleine venöse Äste zwischen der V. mesenterica superior und dem Pankreas vorliegen. Diese müssen bei diesem Manöver geschont werden, da es sonst zu beträchtlichen Blutungen kommen kann.

Durchtrennen des Pankreas

Standardvorgehen

Es gibt die Möglichkeit, das Pankreasparenchym scharf mit dem Messer oder mit der Elektrokoagulation zu durchtrennen (▶ Abb. 2.4).

Praxistipp

Bei beiden Methoden muss auf eine gute Hämostase, insbesondere der A. pancreatica inferior und der arteriellen Äste aus der Milzarterie, geachtet werden. Es empfiehlt sich, arterielle Blutungen mit Prolene 5–0 zu durchstechen.

Absetzen des Pankreaskopfs und des Processus uncinatus

Standardvorgehen

Der Pankreaskopf und der Processus uncinatus werden von der Pfortader-V.-mesenterica-superior-Konfluenz durch Clips und Ligaturen separiert. Das Pankreas wird auf Höhe der Portalvene oder nach Maßgabe des Tumors abgesetzt (▶ Abb. 2.5). Das Ablösen des Processus uncinatus unterhalb der Mesenterialachse muss stets unter Kontrolle der A. mesenterica superior erfolgen [1–3].

Vorsicht

Eine akzidentelle Durchtrennung der A. mesenterica superior kann katastrophale Konsequenzen mit Darmischämie mit sich bringen. Es empfiehlt sich, vor jeder Ligatur der venösen Kollateralen den Puls im distalen A.-mesenterica-superior-Bereich zu testen.

aus: Izbicki u. a., Expertise Allgemein- und Viszeralchirurgie – Pankreas (ISBN 9783132002517) © 2018 Georg Thieme Verlag KG Stuttgart · New York

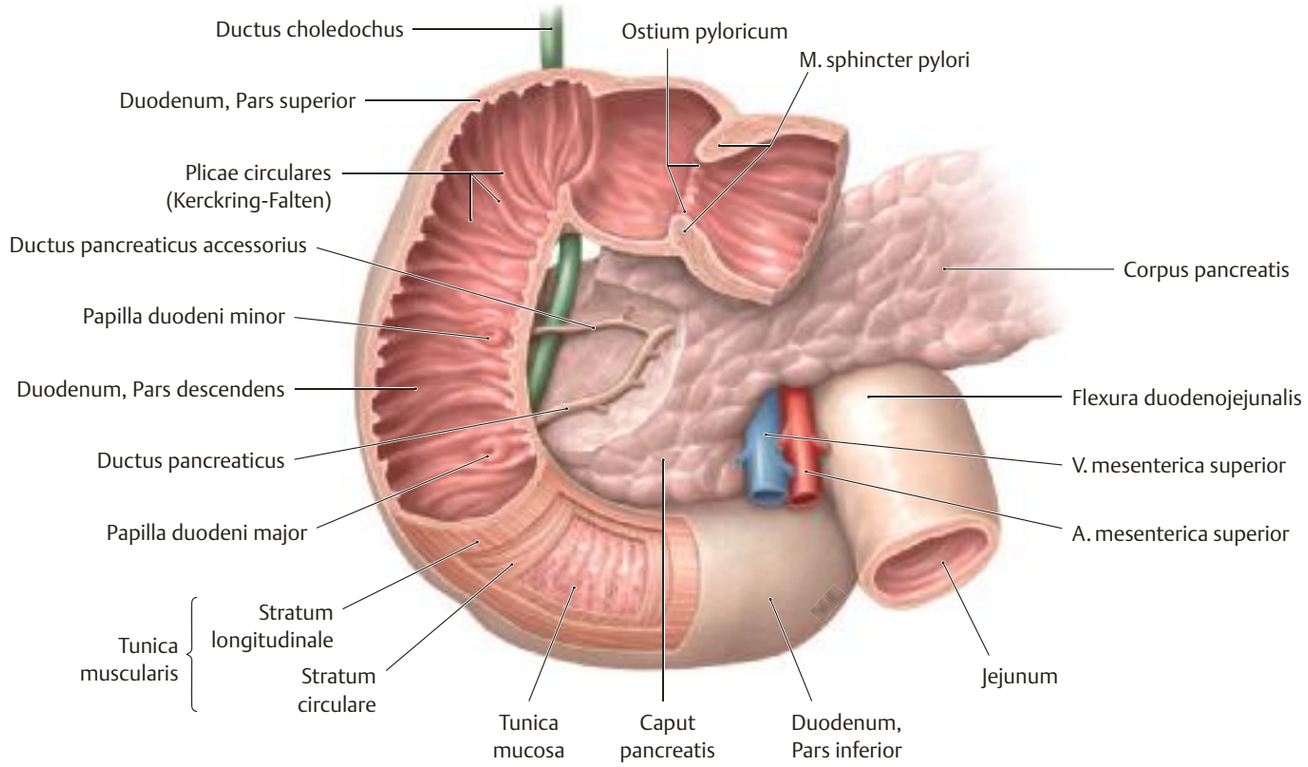

Abb. 2.4 Einmündende Gangsysteme und umliegende Pankreasstrukturen. (Schünke M, Schulte E, Schumacher U. Prometheus. LernAtlas der Anatomie. Innere Organe. Illustrationen von M. Voll und K. Wesker. 2. Aufl. Stuttgart: Thieme; 2009)

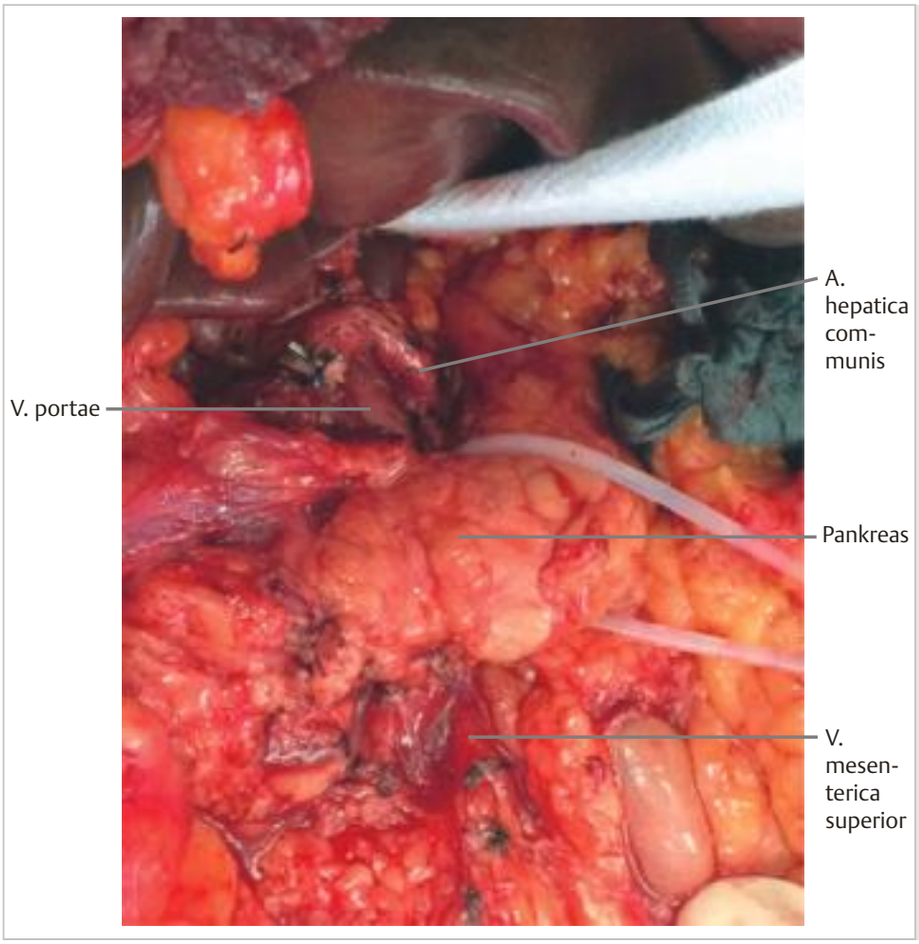

Abb. 2.5 Intraoperative Ansicht des Pankreas mit umliegenden Gefäßen.

aus: Izbicki u. a., Expertise Allgemein- und Viszeralchirurgie – Pankreas (ISBN 9783132002517) © 2018 Georg Thieme Verlag KG Stuttgart · New York

Management der iatrogenen Verletzung der Arteria mesenterica superior

Eine **unverzügliche Rekonstruktion des Gefäßes** ist die einzige realistische Chance für das Überleben des Patienten.

Absetzen und Ligieren von Ästen der Arteria mesenterica superior am Processus uncinatus

Standardvorgehen

Am Ende der Resektion des Pankreaspräparats erfolgt die **Mobilisierung des Processus uncinatus**.

Vorsicht

In der Region des Processus uncinatus wird das Pankreas von diversen kleinen Ästen der A. mesenterica superior gespeist. Diese Äste sollten einzeln abgesetzt werden. Genaue anatomische Kenntnisse dieser Region sind hier obligat.

Es erfolgt eine mediale Retraktion der Pfortader-V.-mesenterica-superior-Konfluenz. Das weiche, der lateralen Wand der proximalen A. mesenterica superior anhaftende Gewebe kann so besser dargestellt und reseziert werden.

Bei Anliegen des Tumors an der Pfortader-V.-mesenterica-superior-Konfluenz sollte eine Resektion mit anschließender Rekonstruktion erfolgen.

Vorsicht

Beim Absetzen und Ligieren der Seitenäste der A. mesenterica superior kann es zu starken Blutungen kommen.

Management einer Blutung aus Seitenästen der Arteria mesenterica superior

Bei Blutungen aus Seitenästen der A. mesenterica superior sollte die Arterie mit dem anhängenden Präparat vorsichtig angehoben werden. So kann unter manueller Kontrolle die Blutung vorübergehend gestoppt und so eine Exposition der Blutungsquelle zwecks weiterer Versorgung ermöglicht werden.

Falls eine Exposition der Blutungsquelle am Präparat nicht möglich ist, sollte die A. mesenterica superior proximal und distal des Präparats mittels Gefäßklemmen abgeklemmt werden.

Die Resektion des Präparats sollte durchgeführt werden. Nach der Entnahme kann so unter besseren Sichtverhältnissen die Blutstillung erfolgen [1–3].

Pankreatikojejunostomie

Standardvorgehen

Die vorher abgesetzte und mobilisierte Jejunumschlinge wird retrokolisch mittels **End-zu-Seit-Mukosa-zu-Gang-Anastomose** mit dem Pankreasgang verbunden (▶ Abb. 2.6a, b). Hierfür können fortlaufende oder Einzelknopf-Nahttechniken verwendet werden.

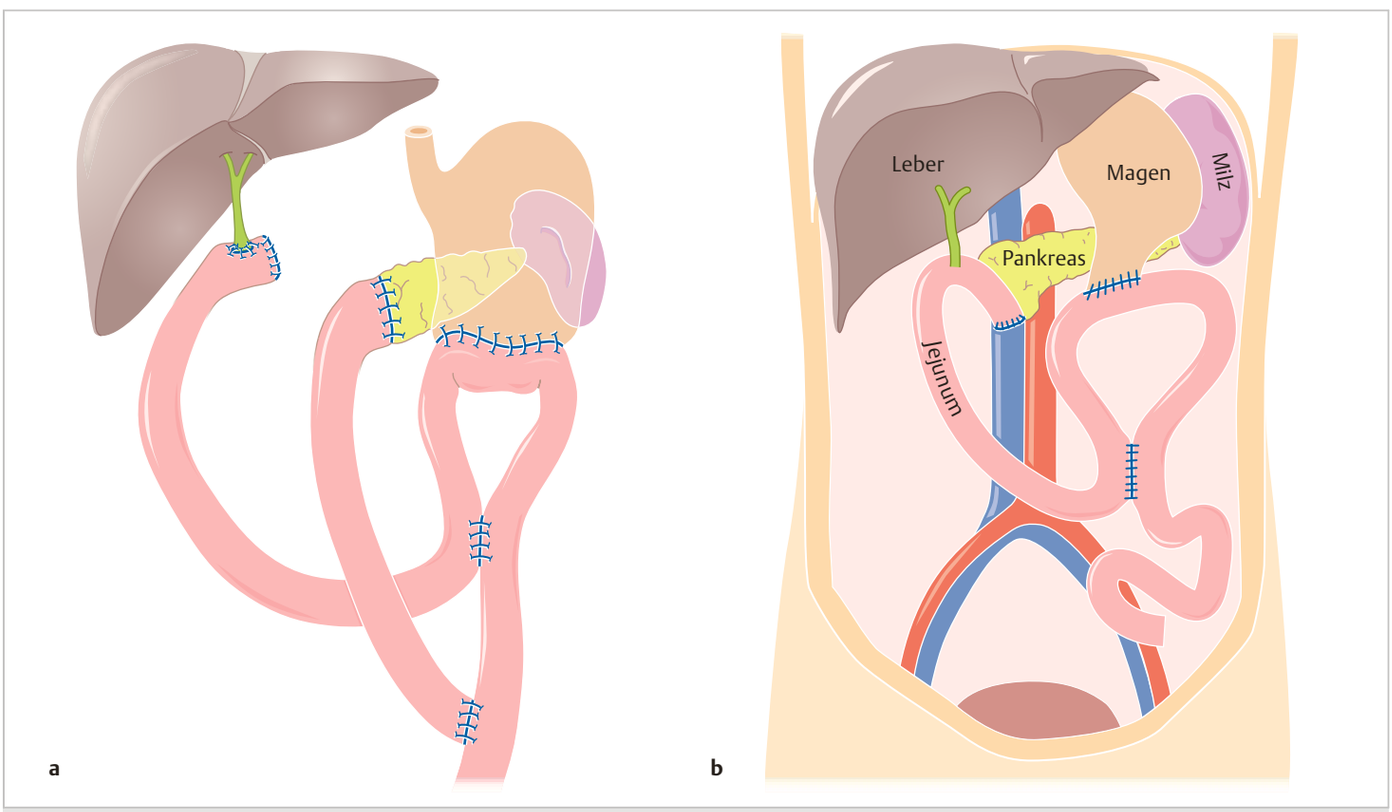

Abb. 2.6 Rekonstruktionsmöglichkeiten nach partieller Duodenopankreatektomie. a, b
a Zwei-Schlingen-Rekonstruktion.
b Einschlingenrekonstruktion mit Pankreatikojejunostomie (alternativ auch als Pankreatikogastrostomie möglich). (Schwarz NT, Reutter KH. Allgemein- und Viszeralchirurgie. Essentials – Intensivkurs zur Weiterbildung. 7. Aufl. Stuttgart: Thieme; 2013)

aus: Izbicki u. a., Expertise Allgemein- und Viszeralchirurgie – Pankreas (ISBN 9783132002517) © 2018 Georg Thieme Verlag KG Stuttgart · New York