Verlauf und Prognose

- Die lumbale Spinalstenose ist per se keine die Lebenserwartung limitierende Erkrankung, aber sehr wohl eine die Lebensqualität reduzierende Pathologie.
- Bei einer milden Ausprägung der Stenose ist eine temporäre Reduzierung von Rücken- und Beinschmerz möglich. Diese Symptomatik kann jedoch auch unverändert oder progredient sein.
- Einschränkungen der Gehfähigkeit bessern sich nicht, sondern nehmen zu.
- Das Ausmaß der Stenose limitiert eine Beschwerdebesserung.
- Ein Rezidiv nach korrekt durchgeführter Dekompressionsoperation ist selten und eher erst längerfristig zu erwarten.

Prävention

- Eine Prävention der Spinalkanalstenose ist nicht möglich, da ein multifaktorieller degenerativer Prozess der Wirbelsäule zugrunde liegt.
- Positive Auswirkungen auf die Entstehung bzw. das Fortschreiten einer Spinalkanalstenose sind u. a.:
  - Haltungsschulung
  - Übungen zur Stabilisierung der Rumpfmuskulatur
  - Gewichtskontrolle

2.11 Die sagittale Dysbalance

B. Wiedenhöfer

Aktuelles

- Der wissenschaftliche Diskurs in der Wirbelsäulenchirurgie der letzten 15 Jahre wurde wesentlich bestimmt durch
  - die Auseinandersetzung mit den Prinzipien der sagittalen Dysbalance des Rumpfes,
  - ihre Ursachen degenerativer, posttraumatischer und entzündlicher Genese,
  - ihre Auswirkungen auf die Lebensqualität und
  - ihre Therapieoptionen.
- Dies geschah, nachdem sich der Einsatz der bewegungserhaltenden Behandlungen der Lendenwirbelsäule mit Endoprothesen und semirigiden Implantaten aufgrund ihrer Ergebnisse nicht als Standardtherapie durchsetzen konnte.
- In der Folge etablierte sich ein Therapiekonzept des Rebalancing, das sich am Ausmaß der Deformität orientiert und mit deren Zunahme an Invasivität gewinnt.

Definition

- Legaye beschreibt die sagittale Balance als Ergebnis einer optimalen lordotischen Positionierung der Wirbel über einem korrekt ausgerichteten Becken.
- Die sagittale Dysbalance beschreibt folglich den Zustand des Verlusts der spinopelvinen Harmonie (SPH). Die SPH schildert den Zustand des aufrechten Standes mit minimaler Kraftanstrengung und Kompensationsbedarf und definiert sich durch ein globales Alignment mit dem Fällen des sagittalen Schwerelots (Sagittal Vertical Axis = SVA). Das Schwerelot wird gefällt von C 7 auf die Hinterkante von S 1 mit einer Abweichung von < 4 cm. Weitere Bestandteile der SPH sind ein Pelvic Tilt (PT) < 20° und ein lumbo-pelvines Gleichgewicht zwischen Pelvic incidence und lumbaler Lordose.

Epidemiologie

- Epidemiologisch sind degenerative, posttraumatische, entzündliche, aber auch iatrogene Ursachen zu benennen. Diese sind immer mit einer Wirbelsäulendeformität vergesellschaftet.

aus: Reinhold u.a., Checkliste Wirbelsäule (ISBN 9783132444287)
© 2026 Georg Thieme Verlag KG Stuttgart • New York

Häufigkeit

- Die Häufigkeit nimmt mit dem Alter zu.
- Manifeste, mit einer sagittalen Dysbalance vergesellschaftete Deformitäten treten im Wesentlichen erst im Alter über 50 Jahre auf und werden mit einer Prävalenz von bis zu 68 % in der älteren Bevölkerung angegeben.

Altersgipfel

- Die sagittale Dysbalance ist in der Jugend und dem jungen Erwachsenenalter selten. Sie ist, sofern sie auftritt, mit einer Wirbelsäulendeformität (Skoliose, Kyphose oder Spondylolisthesis) assoziiert und hat nur eine geringe Prävalenz.
- Mit steigendem Alter, besonders über 50 Jahre, nimmt die Prävalenz, degenerativ bedingt, kontinuierlich zu und erreicht die oben angegebenen Zahlen.
- Im Zusammenhang mit entzündlichen Erkrankungen wie der Spondylitis ankylosans zeigen sich Zunahmen bereits ab dem 3. Lebensjahrzehnt.
- Osteoporose und assoziierte pathologische Frakturen verursachen ebenfalls im Alter eine zunehmende und strukturelle sagittale Dysbalance.

Geschlechtsverteilung

- Die Angaben hierzu sind uneinheitlich. Wenn man zugrunde legt, dass idiopathische Skoliosen ein Geschlechterverhältnis von 4:1 zwischen weiblichen und männlichen Jugendlichen aufweisen und ein nicht unwesentlicher Teil der degenerativen Skoliosen mit sagittaler Imbalance auf idiopathische Skoliosen des Jugendalters zurückgeht, ist jedoch eine weibliche Prädominanz abzuleiten.
- Auch bei den rein degenerativen Deformitäten ergibt sich eine signifikant höhere Prävalenz und stärkere Deformität bei den Frauen.
- posttraumatische Deformitäten finden sich häufiger bei Männern.

Prädisponierende Faktoren

- Prädisponierende Faktoren:
  - vorbestehende Deformität (Skoliose, Kyphose, Spondylolisthesis)
  - kongenitale Segmentationsstörungen (Blockwirbel)
  - Osteoporose
  - segmentale Degenerationen infolge eines Bandscheibenvorfalls
  - axiale Spondylarthritis rheumatologischen Ursprungs
  - postentzündliche (pyogene Spondylitis/Spondylodiszitis) oder posttraumatische Fehlstellung mit Bandscheibendegeneration und Spondylarthritis
  - posttraumatische Deformität

Ätiologie und Pathogenese

- Degenerativ zeigt sich eine Dehydrierung mit Höhenverlust der Bandscheiben und eine intradiskale Druckerhöhung. Das Rotationszentrum (Center of Rotation: COR) verschiebt sich nach ventral.
- Die Lendenlordose nimmt ab. Es kann sogar eine lumbale relative respektive reale Kyphose entstehen.
- Das Bewegungsausmaß verringert sich.
- Die dorsale Säule mit den Facettengelenken erfährt eine intraartikuläre Druckerhöhung und vermehrten Verschleiß.
- Spondylophytäre Anbauten werden gebildet, wodurch eine Einengung des Spinalkanals (zentrale Spinalstenose) und eine neuroforaminale Stenose entstehen können. Auch kann sich parallel eine Rotationsinstabilität mit lumbaler degenerativer Skoliose entwickeln.

aus: Reinhold u.a., Checkliste Wirbelsäule (ISBN 9783132444287)
© 2026 Georg Thieme Verlag KG Stuttgart • New York

Symptomatik

- Aus Ätiologie und Pathogenese erschließt sich aufgrund der Vielzahl der optionalen Komponenten eine uneinheitliche Symptomatik. Abhängig von der zugrunde liegenden führenden Pathologie gibt es **3 typische Leitsymptome**:
  - Der **tieflumbale Rückenschmerz** mit und ohne pseudoradikuläre Schmerzausstrahlung entsteht durch die Ventralisierung des sagittalen Schwerelots. Der Kopf und der obere Anteil des Rumpfes stehen klinisch vor dem Becken (Pisa-Turm-Haltung). Diese erfordert eine verstärkte muskuläre Arbeit zur Einstellung der aufrechten Haltung. Zudem wird vermehrter Druck in den angrenzenden Wirbelgelenken erzeugt, bedingt durch die kompensatorische Hyperlordose und durch den Höhenverlust der Bandscheiben mit Osteochondrose und ebenfalls vermehrtem intradiskalen Druck.
  - Der **radikuläre Beinschmerz** mit und ohne Dysästhesien und fokalen Paresen entsteht durch die spinale Enge als führende oder relevant beteiligte Pathologie. Hier kann die sagittale Imbalance durch Entlordosierung der Lendenwirbelsäule auch eine sekundäre Kompensation zur indirekten Erweiterung des Spinalkanals oder der Neuroforamina darstellen. Der Rückenschmerz spielt in der Symptomatik eine eher untergeordnete Rolle. Die Symptomatik kann aber auch in Kombination mit den Symptomen des tieflumbalen Rückenschmerzes auftreten.
  - **Leistenschmerz** kann ebenfalls ein Leitsymptom darstellen, da die sagittale Imbalance auch Folge einer fortgeschrittenen Koxarthrose mit einer klinisch evidenten Hüftbeugekontraktur sein kann. Das Symptom kann auch in Kombination mit den anderen Leitsymptomen in Erscheinung treten.
- Schmerzhafte Funktionsstörungen im Iliosakralgelenk, Einschränkungen der Stehfähigkeit und der Gehstrecke, eventuell mit einer Claudicatio spinalis, und bei fortgeschrittener Dekompensation kompensatorische funktionelle „Kniebeugekontrakturen" können dazukommen.

Diagnostik

Diagnostisches Vorgehen

- Die Diagnostik gliedert sich in eine klinisch-funktionelle und eine bildgebende Untersuchung der Beschwerden.

Anamnese

- Die klinische Vorgeschichte ist abhängig von der zugrunde liegenden Pathologie.
- Im Falle einer posttraumatischen Imbalance ist ein klares Unfallereignis in der Vorgeschichte mit oder ohne operative Therapie zu objektivieren.
- Die osteoporotische Fraktur geht in der Regel mit einem akut schmerzhaften Ereignis einher, nicht zwingend traumatischer Natur, sondern teilweise im Kontext mit Alltagsbelastungen (z. B. Schuhe binden, geplantes Anheben von Lasten).
- Bei entzündlichen Ursachen ist die rheumatische Erkrankung oft bereits bekannt (Spondylitis ankylosans, axiale Spondylarthritis, Psoriasis-Spondylarthritis), die zum Teil auch unter medikamentöser Therapie steht. Die Schmerzen werden meist auf die ISG (Iliosakralgelenke) und den lumbosakralen Übergang projiziert.
- Degenerative Ursachen werden vorwiegend mit zunehmenden Rücken- und ggf. Beinschmerzen evident. In der Vorgeschichte finden sich oft auch Bandscheibenvorfälle. Wachsende Deformitäten werden berichtet. Auch Voroperationen einschließlich lumbaler Spondylodesen sind zu nennen.

Körperliche Untersuchung

- Die körperliche Untersuchung dient der Beurteilung der Wirbelsäule im Verhältnis zum Becken und gibt anhand der Rumpfhaltung Hinweise, die in der weiteren klinischen und radiologischen Diagnostik vertieft werden sollten.

aus: Reinhold u.a., Checkliste Wirbelsäule (ISBN 9783132444287)
© 2026 Georg Thieme Verlag KG Stuttgart • New York

- Die natürliche Rumpfhaltung zeigt klinisch in der sagittalen Ebene den Gehörgang in einer gedachten Lotlinie zentral durch den Schultergürtel und das Becken, die gestreckten Hüften und Knie zentral schneidend, zum Außenknöchel ziehend.
- In der koronaren Ebene verläuft das Lot zentral von C 7 durch das Becken und trifft zwischen den Innenknöcheln auf den Boden.
- Ergänzend ist eine orientierende neurologische Untersuchung obligat sowie Erhebung des Gelenkstatus der großen Gelenke der unteren Extremitäten zum Ausschluss von arthrosebedingten Bewegungsstörungen und Kontrakturen, insbesondere der Hüften und Knie.

Bildgebende Diagnostik

- Zur Diagnostik und Behandlungsplanung werden regelhaft nur Wirbelsäulenganzaufnahmen und die MRT benötigt.

Röntgen

- Die Wirbelsäulenganzaufnahme ist zentraler Bestandteil der apparativen Diagnostik der sagittalen Imbalance. Röntgenabschnittsaufnahmen der Brust- und Lendenwirbelsäule sind nicht geeignet zur Beurteilung der entstandenen Deformität. Es ist unmöglich, die im sagittalen Strahlengang durchgeführten Aufnahmen, die wegen der zeitlichen Abfolge der Anfertigung immer in uneinheitlicher körperlicher Grundhaltung geschehen, sekundär zur Beurteilung der Imbalance zu nutzen. Deshalb sind nur Wirbelsäulenganzaufnahmen mit Einschluss der Hüften im sagittalen Strahlengang geeignet, die Diagnostik durchzuführen. Sie gelten als Standarddiagnostik in der Beurteilung der Deformität:
  - Im Idealfall kann man auf ein EOS-Imaging-System zurückgreifen, das wegen seiner Aufnahmetechnik auf ein sekundäres Zusammensetzen der Aufnahmen komplett verzichten kann. Hier ist die Aufnahme der natürlichen Position ohne sekundäre Rekonstruktion möglich und dies gleichzeitig im koronaren und im sagittalen Strahlengang, was sogar dreidimensionale Rekonstruktionen zulässt.
  - Darüber hinaus besteht mit dem EOS-Imaging-System die Möglichkeit, die Strahlenbelastung der betroffenen Patienten um bis zu 80 % zu reduzieren. Das hat außerordentliche Bedeutung, besonders in der Diagnostik von Kindern und Jugendlichen, aber auch von Erwachsenen.
  - Das Problem dieser Diagnostik liegt allerdings in der bis heute in Deutschland sehr begrenzten Verfügbarkeit der Anlagen.
- Die native Röntgendiagnostik ermöglicht die qualitative Beurteilung der globalen Balance mit Bestimmung des sagittalen Schwerelots (Sagittal Vertical Axis: SVA) und des T 1-Pelvic-Angle (TPA), der thorakalen Kyphose (TK), der Lendenlordose (LL) und der zervikalen Lordose (ZL).
- Sie dient der Beurteilung fokaler Deformitäten durch Höhenverlust und Verlust der natürlichen Ausrichtung der Bandscheiben oder durch lokale traumatische oder osteoporotische Höhenminderungen von Wirbelkörpern.
- Disseminierte idiopathische Skeletthyperostosen (DISH) oder rheumatologische Veränderungen wie Syndesmophyten können detektiert werden.
- Es können kompensatorische Phänomene wie eine Hyperlordose, angrenzend an eine segmentale kyphotische oder olisthetische Deformität, oder eine Retrolisthese zum Ausgleich eines Lordoseverlusts oder einer Spondylolisthesis 2 diagnostiziert werden.
- Das Becken und die Hüften bis subtrochantär müssen in der sagittalen Ebene mit abgebildet werden, um die spinopelvinen Parameter Pelvic Incidence (PI), Pelvic Tilt (PT) und Sacral Slope (SSL) zu bestimmen.
- Die einzelnen globalen und regionalen Parameter werden in der Folge dargestellt:
  - **Sagittal Vertical Axis und T 1-Pelvic-Angle**:
    - Der einfach zu bestimmende globale Parameter des sagittalen Schwerelots (Sagittal Vertical Axis: SVA) wird von C 7 gefällt und schneidet balanciert die Hinterkante von S 1. Durch natürlichen Verschleiß der Bandscheiben mit einem

aus: Reinhold u.a., Checkliste Wirbelsäule (ISBN 9783132444287)
© 2026 Georg Thieme Verlag KG Stuttgart • New York

segmentalen Lordoseverlust kommt es zu einer Ventralisierung der SVA und zur Entwicklung einer Imbalance. Wenn der Abstand zwischen der Hinterkante von S 1 und SVA weniger als 4 cm beträgt und die SVA dorsal der Hüftkopflängsachse schneidet, ist sie kompensiert. Sind diese Kriterien nicht mehr erfüllt, spricht man von einer Dekompensation der sagittalen Imbalance.

- Zentraler Nachteil dieses globalen Parameters ist die fehlende diagnostische Einbeziehung des Beckens mit seinem wichtigen Kompensationsmechanismus der Retroversion des Beckens.
- Diese integriert der T 1-Pelvic-Angle (TPA) mit einem Normwert unter 14° (Abb. 2.6).



Abb. 2.6 • Darstellung der globalen Parameter zur Bestimmung der sagittalen Balance. Sagittal Vertical Axis (SVA) und T 1-Pelvic-Angle (TPA).

aus: Reinhold u.a., Checkliste Wirbelsäule (ISBN 9783132444287)
© 2026 Georg Thieme Verlag KG Stuttgart • New York

- Basis der aufrechten Haltung und damit der Wirbelsäulenausrichtung ist die Stellung des Beckens im Raum.
- Zur Beurteilung der sagittalen Balance ist es unverzichtbar, sich zuerst mit den Becken-Parametern auseinander zu setzen:
  - **Pelvic Incidence, Sacral Slope und Pelvic Tilt**:
    - Als zentraler Beckenparameter ist die natürliche Konstante der Pelvic Incidence (PI) zu nennen. Sie ist nach Wachstumsabschluss primär konstant, vergrößert sich jedoch im Alter durch eine Lockerung in den Iliosakralgelenken zur Erleichterung der kompensatorischen Retroversion um wenige Grade.
    - Die PI wird als Winkel gemessen, der sich aus einer Senkrechten zum Mittelpunkt der S 1-Deckplatte und der Verbindungslinie zwischen diesem Mittelpunkt und dem Zentrum der Hüftkopflängsachse konstruiert.
    - Aus diesem Winkel ergibt sich sowohl die natürliche Inklination der Deckplatte von S 1 (Sacral Slope: SSL) zur Horizontalen als auch die Beckenkippung (Pelvic Tilt: PT), zur Vertikalen (Abb. 2.7).



Abb. 2.7 • Darstellung der spinopelvinen Parameter Pelvic Incidence (PI), Pelvic Tilt (PT) und Sacral Slope (SSL) sowie der lumbalen Lordose (LL) zwischen L 1 und S 1 bzw. der unteren Lordose zwischen L 4 und S 1 und der thorakalen Kyphose (TK)

aus: Reinhold Lutz, Checkliste Wirbelsäule (ISBN 9783132444287)
© 2026 Georg Thieme Verlag KG Stuttgart • New York

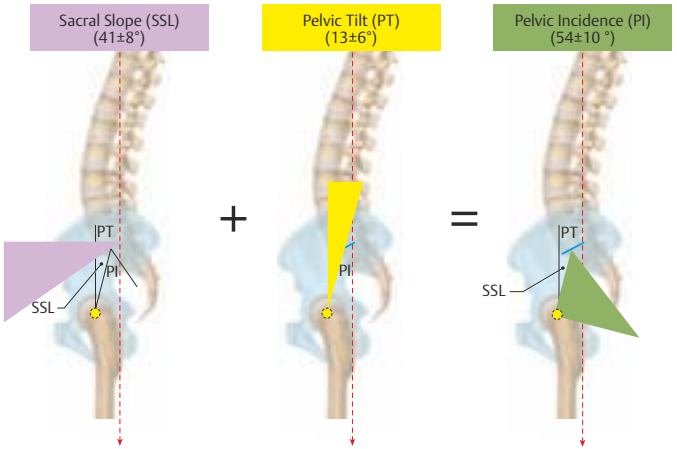

Abb. 2.8 • Darstellung der Beckenparameter PI, PT und SSL mit Standardabweichungen.

- Beide sind positionelle Parameter und keine Konstanten. Sie sind direkt abhängig von der PI. Wird das Becken beispielsweise retrovertiert, rotiert es über die Hüftgelenke nach dorsal. Das verursacht eine Horizontalisierung der Deckplatte von S 1. Dadurch kommt es zu einer Verringerung des Inklinationswinkels zur Horizontalen (SSL). Gleichzeitig vergrößert sich durch diese Bewegung der PT zur Vertikalen um den gleichen Betrag wie die Verringerung des SSL.
- Diese Beziehung wurde durch Legaye et al. (1998) in der Gleichung PI = PT + SSL zusammengefasst. Allen 3 Parametern sind Durchschnittswerte mit Standardabweichungen zugeordnet (Abb. 2.8).
- **Lendenlordose**:
  - Die Lendenlordose (LL) wird zwischen der Deckplatte von L 1 und S 1 gemessen. Die PI gibt die Lendenlordose vor. Der gemessene Wert der LL entspricht im Wesentlichen dem Wert der PI.
  - Diese anatomische Beziehung kann in der Gleichung PI = LL + 9° mathematisch gefasst werden. Daraus ergibt sich, dass ein Mensch mit einer geringen PI eine ebenfalls geringe LL und damit ein flaches Profil der Lendenwirbelsäule aufweist. Individuen mit einer großen PI haben hingegen ein stark lordotisches lumbales Profil. Ergänzend ist anzumerken, dass Individuen mit großer PI weniger Lordose und solche mit kleiner PI mehr Lordose benötigen, als durch die PI vorgegeben wird.
  - Die LL ist jedoch ein globaler Parameter und gibt wenig Auskunft über den natürlichen Kurvenverlauf.
  - Bei Gesunden werden zwischen L 4 und S 1 zwei Drittel der zwischen L 1 und S 1 bestehenden Gesamtlordose gemessen, was in der Gleichung L 4–S 1 = 0,66 × L 1–S 1 ausgedrückt wird.
- **Thorakale Kyphose und zervikale Lordose**:
  - Die natürlichen Kurven der TK und ZL werden in geringerem Maße durch die Ausrichtung des Beckens beeinflusst als die der Lendenlordose.

aus: Reinhold u.a., Checkliste Wirbelsäule (ISBN 9783132444287)
© 2026 Georg Thieme Verlag KG Stuttgart • New York

CT

- Die CT ist von untergeordneter Bedeutung. Sie dient nur der knöchernen Diagnostik im Rahmen der Therapieplanung zum Ausschluss von Spontanfusionen, Segmentationsstörungen und zur Stabilitätsbeurteilung nach Frakturen.

MRT

- Die in der Regel im Liegen durchgeführte MRT ermöglicht im Zusammenspiel mit der Wirbelsäulenganzaufnahme primär einen Hinweis auf die Flexibilität der in der MRT abgebildeten Wirbelsäulenabschnitte. Dadurch kann auch Strahlenbelastung durch Funktionsaufnahmen eingespart werden. Die Flexibilität wird durch die Veränderung der Kyphose oder Lordose zwischen der liegenden und der stehenden Aufnahme ermittelt.
- Zentraler Einsatz dient jedoch dem Nachweis einer mono-, bi- oder polysegmentalen Spinalstenose, die ebenfalls durch die resultierende kompensatorische lumbale Kyphose zur Dekompensation der sagittalen Balance beitragen kann.

Intraoperative Diagnostik

- Intraoperativ kann bei komplexen Korrekturen ein Neuromonitoring zur Überwachung der peripheren Nervenfunktionen erfolgen. Das Verfahren hat sich mittlerweile in der komplexen Deformitätenchirurgie in den Zentren fest etabliert. Die Indikation ergibt sich bei der Korrektur von Skoliosen und Hyperkyphosen. Ferner wird das Verfahren bei lumbalen degenerativen Skoliosen eingesetzt, z. B. bei Pedikelsubtraktionsosteotomien oder lateralem, über den transmuskulären Psoas-Zugang ventralem Rebalancing mit intervertebralen lordotischen Cages.
- Radiologisch kann intraoperativ mit einer 3D-Bildwandler- oder einer CT-gestützten Navigation einschließlich der postoperativen dreidimensionalen Rekonstruktion der Materiallage gearbeitet werden. Das ist allerdings nicht zwingend, da die in den spezialisierten Deformitäten-Zentren fest etablierte Freihandtechnik ebenfalls eine hohe Genauigkeit aufweist.

Differenzialdiagnosen

- Eine Gelenkarthrose ist als Ursache der Imbalance auszuschließen (Abb. 2.8). Die häufigste Differenzialdiagnose ist die Koxarthrose, optional mit assoziierter Beugekontraktur bis hin zur Ankylose. Aber auch hochgradige Gonarthrosen können eine sagittale Imbalance verursachen.
- In der Differenzialdiagnostik der spinalen Ursachen wird die Unterscheidung anhand der Ursache der Deformität getroffen. Hierbei münden degenerative, posttraumatische und postentzündliche Ursachen in einen ähnlichen Therapiealgorithmus, der durch Alter, Komorbiditäten, Einschränkung der Lebensqualität und mögliche neurologische Beteiligung bestimmt wird.
- Davon unterschieden werden Ursachen, die einer gezielten medikamentösen Therapie zugeführt werden können. Hierzu gehören – solange die sagittale Imbalance kompensiert und die Lebensqualität gegeben ist – die axialen Spondylarthritiden.
- Neurodegenerative und neurologisch-entzündliche Erkrankungen – wie Morbus Parkinson durch die Kamptokormie oder die Enzephalomyelitis disseminata (ED), synonym multiple Sklerose durch entstehende Spastiken – können ebenfalls mit einem Haltungsverlust einhergehen (Tab. 2.23)

Therapie

Therapeutisches Vorgehen

- Die Therapieplanung erfolgt auf Grundlage der oben beschriebenen Diagnostik immer in Kombination mit der Beeinträchtigung der Lebensqualität und den Wünschen der Patienten unter Berücksichtigung realistischer Ziele. Bei der Therapieplanung muss besonderes Augenmerk auf die hohe psychische Barriere gegenüber operativen Therapien an der Wirbelsäule im Vergleich zu Operationen an den Extremitäten gelegt werden.

aus: Reinhold u.a., Checkliste Wirbelsäule (ISBN 9783132444287)
© 2026 Georg Thieme Verlag KG Stuttgart • New York

Tab. 2.23 • **Nicht spinale und spinale Differenzialdiagnosen der sagittalen Imbalance.**

Differenzialdiagnose	Häufigkeit der Differenzialdiagnose in Hinblick auf das Krankheitsbild	wesentliche diagnostisch richtungsweisende Anamnese, Untersuchung u./o. Befunde	Sicherung der Diagnose
Koxarthrose	häufig	Beugekontraktur	Röntgen Beckenübersicht a. p. und Hüften axial
lumbale Spinalstenose	häufig	kompensatorische Imbalance	Röntgen der Wirbelsäule ganz und MRT der LWS
axiale Spondylarthritiden	eher selten infolge der Prävalenz	medikamentöse Therapieoptionen	Röntgen der Wirbelsäule ganz und MRT der LWS
neurodegenerative Erkrankungen	selten	Morbus Parkinson	neurologische Untersuchung, ggf. MRT
Gonarthrose	selten	Beugekontraktur	klinische Untersuchung, Röntgen Kniegelenk, ggf. MRT
neurologisch-entzündliche Erkrankungen	sehr selten	Enzephalomyelitis disseminata (ED)	neurologische Untersuchung, ggf. MRT

- Das therapeutische Vorgehen orientiert sich an der Maxime, mit minimalem Aufwand und Risiko die maximal mögliche Verbesserung der beeinträchtigenden Situation der Patienten zu erzielen. Die sagittale Imbalance lässt sich kausal konservativ nicht behandeln.

Konservative Therapie

- Solange die Imbalance kompensiert ist, bestehen Möglichkeiten der konservativen Therapie durch Krankengymnastik mit Schwerpunkt auf Verbesserung der Koordination und Gangsicherheit. Hierfür kann Reha-Sport in Gruppen über einen längeren Zeitraum (50 Einheiten in 18 Monaten respektive 120 Einheiten über 36 Monate) verordnet werden. Die Maßnahme ist durch die Kostenträger genehmigungspflichtig.
- Ergänzend muss zur Erhaltung der allgemeinen physischen Fitness zu „sportlichen" Aktivitäten motiviert werden. Hierbei bieten sich Wandern, Nordic Walking, Fahrradfahren oder Schwimmen an, aber auch jede andere mit Enthusiasmus betriebene körperliche Aktivität.
- Bei Bedarf kann manuelle Therapie bei begleitenden Gelenk- oder ISG-Funktionsstörungen zur Verbesserung eingesetzt werden.
- Es kann versucht werden, Mobilität, Koordination, Gangsicherheit und Schmerzbehandlung konservativ im Rahmen einer Rehabilitationsmaßnahme ambulant oder stationär zu verbessern.

aus: Reinhold u.a., Checkliste Wirbelsäule (ISBN 9783132444287)
© 2026 Georg Thieme Verlag KG Stuttgart • New York

Pharmakotherapie

- Medikamentös bestehen nur begrenzte Möglichkeiten.
- Nicht steroidale Antirheumatika (NSAR) können bei Bedarf über einen kurzen Zeitraum von nicht mehr als 2 Wochen entsprechend den Dosierungsempfehlungen eingesetzt werden. Aufgrund der relevanten gastralen und nephrologischen Nebenwirkungen sollte eine längerfristige Einnahme unterbleiben.
- Metamizol (z. B. Novaminsulfon, Novalgin) als peripher wirksames effektives Schmerzmittel kann unter Monitoring des Blutbilds auch länger eingenommen werden, besitzt aber kein relevantes entzündungshemmendes Potenzial.
- Zentral wirksame Opioide eignen sich aufgrund der Gewöhnungseffekte nicht für die Langzeittherapie.
- Solange die Ursachen der Imbalance entzündlich und weichteilig sind, kann eine kurzfristige orale Medikation mit Kortikoiden als Stoßtherapie in absteigender Dosierung über einen Zeitraum bis zu 3 Wochen sehr effektiv sein. Aufgrund der hormonellen und osteoporosetriggernden Nebenwirkungen eignet sich die Therapie ebenfalls nicht zur Langzeittherapie.

Interventionelle Therapie

- Ein wesentlicher Teil der Schmerzen wird durch die arthrotischen Veränderungen der Wirbelgelenke verursacht. Hier bieten Facetteninfiltrationen, Kryo- oder Radiofrequenz-Denervationen der Facettengelenke eine therapeutische Option, die eine kurz- bis mittelfristige Schmerzlinderung erzielen kann und wiederholbar ist.
- Auch besteht bei teilweise weichteiligen Stenosen des Spinalkanals durch Umflutungen sakral oder peridural die Möglichkeit, eine Linderung der Beschwerden und eine Verbesserung der Lebensqualität zu erzielen.

Operative Therapie

- Wird durch die konservativen Maßnahmen kein für die Patienten befriedigendes und im Alltag belastbares Ergebnis erzielt, sind diese Maßnahmen ausgeschöpft.
- Absolute operative Indikationen ergeben sich nur bei relevanten traumatischen oder osteoporotischen Instabilitäten und bei akuten neurologischen Defiziten.
- Die Planung der operativen Maßnahmen setzt eine genaue Analyse der Pathologie einschließlich der angegebenen radiologischen Parameter und der MRT voraus. Daraus wird die geeignete Therapie abgeleitet.
- Die oben beschriebenen, im Röntgen messbaren und mit der Lebensqualität korrelierenden Wechselwirkungen zwischen den anatomischen Regionen nutzt der Körper je nach Ursache der zugrunde liegenden Deformität zur Kompensation von Fehlstellungen im Achsenskelett und den unteren Extremitäten.
- Es werden rigide von semirigiden und flexiblen Deformitäten unterschieden.
- Daraus ergeben sich die folgenden, an die Ursache angepassten **operativen Strategien**:
  - Minimalinvasive spinale mikrochirurgische Dekompression: Die rein mikroskopisch gestützte oder endoskopische Dekompression stellt eine gute Therapie mit Rebalancierung und guten funktionellen Ergebnissen dar. Allerdings sollte der Grund der sagittalen Imbalance primär durch eine lokalisierte Spinalstenose bedingt sein, die Imbalance sollte kompensiert sein, d. h. die Abweichung der SVA sollte unter 4 cm oder der T 1-Pelvic-Angle unter 14° liegen, und der lumbale Rückenschmerz, nicht die Glutealgie, sollte ein untergeordnetes klinisches Symptom sein.
  - Besteht der Grund in einer segmentalen flexiblen Bandscheibendegeneration mit Rückenschmerz oder in einer semirigiden Deformität, beispielsweise in einer Spondylolisthesis, so ist die Therapie der Wahl eine kurzstreckige dorsale Spondylodese mit TLIF-Cage (TLIF: Transforaminal Lumbar Interbody Fusion).
  - Alternativ gibt es auch die Option, den Cage über einen ventralen oder lateralen Zugang als ALIF- (anteriore lumbale interkorporelle Fusion), OLIF- (Oblique Late-

aus: Reinhold u.a., Checkliste Wirbelsäule (ISBN 9783132444287)
© 2026 Georg Thieme Verlag KG Stuttgart • New York