16.3 Morbus Erdheim-Chester

Udo Schneider

16.3.1 Steckbrief

Bei der Erdheim-Chester-Erkrankung (ECD) handelt es sich um eine systemische Nicht-Langerhans-Zell-Histiozytose, die nach Erstbeschreibung 1930 als „Lipoidgranulomatose“ mittlerweile als inflammatorische Neoplasie klassifiziert wird, nachdem 2012 der häufige Nachweis von „BRAFV600E“-Mutationen in Histiozyten aus ECD-Geweben beschrieben wurde. In der Folge wurden weitere Mutationen des MAP-Kinase-Pathways beschrieben. Die gewebeinfiltrierenden Histiozyten sind CD68+, CD14+, CD163+, CD1a–, CD207–. Histologisch kommt es zu schaumzelligen Infiltraten mit auch fibrosierenden Veränderungen sowie Ausbildung von Granulomen und Riesenzellen.

Das klinische Spektrum der Erkrankung ist extrem variabel und reicht von knöchernen, kardiovaskulären, pulmonalen und renalen bis hin zu endokrinologischen, ophthalmologischen und neurologischen Manifestationen in unterschiedlicher Kombination und Schwere. Aufgrund des malignen und vital bedrohlichen Charakters der Erkrankung zum einen, der prinzipiell aber mittlerweile teils guten Behandelbarkeit zum anderen ist die histologische Sicherung, Aufarbeitung des Mutationsstatus, umfassende Organdiagnostik und die Anbindung an ein in der Therapie der Erkrankung erfahrenes Zentrum unabdingbar.

16.3.2 Aktuelles

Aufgrund des in den letzten Jahren deutlich gewachsenen Verständnisses der Erkrankung mit häufigem Nachweis verschiedener MAP-Kinase-Pathways stehen v. a. mit den BRAF-Inhibitoren neue effektive Therapieoptionen zur Verfügung. 2020 wurden umfassende Consensus-Empfehlungen für die Diagnose und Therapie der Erkrankung publiziert [16].

16.3.3 Synonyme

- Morbus Erdheim-Chester
- ECD
- Lipoidgranulomatose

16.3.4 Keywords

- Histiozytose
- BRAF-Mutation
- BRAF-Inhibition
- MAP-Kinasen
- MEK
- Hairy Kidneys
- Coated Aorta

16.3.5 Definition

Systemische Nicht-Langerhans-Zell-Histiozytose mit:

- Gewebsinfiltraten mit Zellen des Phänotyps CD68+, CD14+, CD163+, CD1a–, CD207–
- häufigem Nachweis von BRAFV600E- und anderen MAP-Kinase-Pathway-Mutationen
- sehr variablen, aber teils pathognomonischen klinischen Manifestationen

16.3.6 Epidemiologie

Häufigkeit

- Mittlerweile wurden über 1.500 Fälle weltweit beschrieben.
- Prävalenz und Inzidenz der Erkrankung sind nicht bekannt.

Altersgipfel

Das durchschnittliche Alter bei Erstdiagnose ist das 55. Lebensjahr.

Geschlechtsverteilung

Die Geschlechtsverteilung ist Männer : Frauen = 3 : 1.

Prädisponierende Faktoren

Prädisponierende Faktoren sind nicht bekannt.

16.3.7 Ätiologie und Pathogenese

Bei unklarer Ätiologie ist die Pathogenese zuletzt besser verstanden worden: Durch Mutationen im Bereich verschiedener MAP-Kinasen kommt es zur Ausbildung eines spezifischen histiozytären Zellphänotyps, der multilokulär infiltrativ zu inflammatorischen Gewebsreaktionen und -schädigungen führt.

16.3.8 Klassifikation und Risikostratifizierung

- Die ECD wird seit 2016 von der WHO in die Gruppe der hämatopoetischen Tumoren und innerhalb der Histiozytosen (von der „Histiocyte-Society“) in die „L“ (Langerhans)-Gruppe klassifiziert.
- Die Risikostratifizierung erfolgt anhand der Organmanifestationen und ihrer Schwere, wobei kardiale und neurologische Manifestationen als besonders problematisch gelten, sowie anhand des Mutationsstatus und des Therapieansprechens.

aus: Feist u.a., Referenz Rheumatologie (ISBN 9783132437906) © 2026 Georg Thieme Verlag KG Stuttgart • New York

16.3.9 Symptomatik

- Aufgrund der sehr variablen räumlichen Ausbreitung der Erkrankung sind auch klinisches Erscheinungsbild und Symptomatologie sehr heterogen.
- Häufig kommt es schon Jahre vor Erstdiagnose zu einer Polyurie und Polydipsie im Rahmen eines primär oft nicht eindeutig zuzuordnenden Diabetes insipidus. Die Mehrzahl der männlichen Patienten entwickelt Zeichen des Hypogonadismus.
- Xanthelasmen der Augenlider können ein frühes Symptom der Erkrankung sein.
- Auch ein postrenales Nierenversagen durch einen Harnstau im Rahmen retroperitonealer Veränderungen kann als Erstsymptom der Erkrankung auftreten.
- Bei perikardialer Beteiligung können Belastungsdyspnoe oder andere Zeichen der Herzinsuffizienz führend sein, Perikardtamponaden sind nicht selten.
- Bei retrobulbären Veränderungen kommt es häufig zu Visusverlust, Kopfschmerzen, Augenmotilitätstörungen und Ausbildung eines Exophthalmus.
- Weitere mögliche neurologische bzw. psychiatrische Symptome sind kraniale und periphere Neuropathien, Ataxien, kognitive Einschränkungen und depressive Entwicklungen.
- Die häufigen knöchernen Veränderungen im Sinne von Sklerosierungszonen der Meta- und Diaphysen der Röhrenknochen vornehmlich der unteren Extremität werden ebenso nur in einem Teil der Fälle symptomatisch wie pulmonale Manifestationen.

16.3.10 Diagnostik

Diagnostisches Vorgehen

- Im Rahmen der Abklärung einer lokalen oder systemischen Symptomatik kommt es i. d. R. zur Darstellung auffälliger Befunde in der (Schnitt-)Bildgebung, die möglicherweise in Unkenntnis der Entität ECD anders interpretiert oder bei unklarer Dignität unabhängig von der Verdachtsdiagnose einer ECD biopsiert werden. Bei klinischem und/oder bildgebendem Verdacht auf eine ECD sollte unbedingt die Bildgebung erweitert und eine histologische Sicherung angestrebt werden, da die histologisch gesicherte Diagnose einer ECD weitreichende Implikationen nach sich zieht. Im Sinne des Patienten sollte die bestmöglich zugängliche Manifestation histologisch adressiert werden. Hier kommen sowohl Xanthelasmen, knöcherne Sklerosierungszonen, aber auch retrobulbäre oder periaortale Gewebevermehrungen in Betracht.
- Parallel sollte eine umfassende Ausbreitungsdiagnostik, präferenziell mit einem PET-CT, erfolgen.
- Kardio- und cMRT sind bei für alle Patienten bei Erstdiagnose empfohlen. Weitere Diagnostik sollte in Abhängigkeit des Organbefallsmusters erfolgen.

Praxis

Da die knöchernen Sklerosierungszonen im Bereich der unteren Extremität mit einer Häufigkeit von ca. 95 % auftreten, sollte die diesbezügliche Bildgebung (konventionelles Röntgen oder CT oder Szintigrafie) niedrigschwellig erfolgen, um die Verdachtsdiagnose einer ECD zu erhärten oder – bei fehlendem Nachweis – kritisch zu hinterfragen.

Anamnese

Bei begründetem ECD-Verdacht ist eine umfassende internistische Anamnese inkl. folgender Fragestellungen zwingend:

- konstitutionell: Fieber, Nachtschweiß?
- kardial: Ödeme, Dyspnoe, Rhythmusstörungen?
- pulmonal: Husten, Dyspnoe?
- muskuloskelettal: Knochenschmerzen, Schwäche?
- neurologisch: Anfälle, Ataxie, Dysarthrie, Kopfschmerzen, Paresen?
- psychiatrisch: Depression?
- ophthalmologisch: Doppelbilder, Exophthalmus?
- endokrinologisch: Polyurie, Polydipsie, Libidoverlust?

Körperliche Untersuchung

Bei ECD-Verdacht sollte eine umfassende internistische, neurologische und ophthalmologische körperliche Untersuchung unter besonderer Würdigung krankheitsspezifischer klinischer Befunde (z. B. Xanthelasmen, Exophthalmus) erfolgen.

Labor

- systemische Entzündungsparameter
- Differenzialblutbild
- Bestimmung von Leber- und Nierenfunktionsparametern
- endokrinologische Parameter: TSH, T4, Kortisol, ACTH, Prolaktin, IGF-1, FSH, LH und Testosteron bzw. Estradiol.
- Auch im Fall einer unter Therapie erreichten Remission sollten im größeren Intervall Kontrollen der hypophysären Parameter erfolgen, da eine Dissoziation zwischen unter Therapie gebesserten vorbestehenden und neu auftretenen endokrinologischen Manifestationen beschrieben ist.
- Aufgrund der Assoziation zu myeloproliferativen Erkrankungen sollten regelmäßig Differentialblutbilder kritisch gewürdigt werden.

aus: Feist u.a., Referenz Rheumatologie (ISBN 9783132437906) © 2026 Georg Thieme Verlag KG Stuttgart • New York

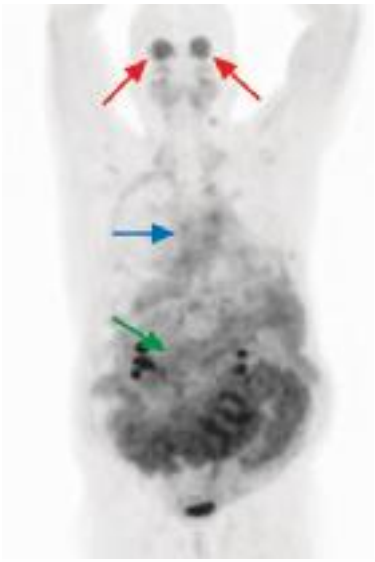

Abb. 16.5 Morbus Erdheim-Chester: PET mit retrobulbärer (rote Pfeile), perikardialer (blau) und ausgeprägter peritonealer (grün) Anreicherung. Männlicher Patient, 65 Jahre.

Bildgebende Diagnostik

- Bei Erstdiagnose sind für alle Patienten PET-CT, cMRT und Kardio-MRT empfohlen.
- Diese Verfahren können fall- und symptomadaptiert ergänzt werden.

PET/PET-CT

- Das FDG-PET-CT ist – seine Verfügbarkeit vorausgesetzt – in der Lage, die vielfältigen Manifestationen der ECD inkl. klinisch stummer Herde gesamthaft zu erfassen und wird deshalb für alle Patienten bei Erstdiagnose empfohlen.
- Zusätzlich sollte es 4–6 Monate zur Verlaufsbeurteilung v. a. nach Initiierung einer Therapie wiederholt werden, um deren Erfolg zu evaluieren.
- ▶ Abb. 16.5

Sonografie

- regelhaft im Einsatz zur (Verlaufs-)Beurteilung von Harnstau, Aszites, Pleuraergüssen etc.
- niedrigschwellig und ohne eine krankheitsspezifische Rolle

Röntgen

Häufige knöcherne Manifestationen in langen Röhrenknochen, vornehmlich der unteren Extremität: Darstellung von Osteosklerosezonen (▶ Abb. 16.6):

- Initialdiagnostik
- Auswahl einer Biopsiestelle



Abb. 16.6 Morbus Erdheim-Chester: konventionelles Röntgen: Sklerosierung der Tibia bds (Pfeile). Männlicher Patient, 64 Jahre.

MRT

Bei Erst- oder Verdachtsdiagnose einer ECD sind Kardio- und cMRT (▶ Abb. 16.7) die sensitivsten Instrumente zur Erfassung der prognostisch entscheidenden kardialen und zerebralen Manifestationen und somit für alle Patienten empfohlen.

CT

- Die Computertomografie spielt eine große Rolle in der Primärdiagnostik und Verlaufsbeurteilung der verschiedenen Manifestationen der ECD.
- Bei Nichtverfügbarkeit eines anzustrebenden PET-CTs kann die CT sowohl die knöchernen als auch die retroperitonealen (u. a. „Coated Aorta"), perirenalen (u. a. „Hairy Kidneys") und kardiovaskulären (u. a. „Coated Aorta", rechts atrioventrikulärer Pseudotumor) Läsionen darstellen.
- Dennoch sollten zusätzlich Kardio- und cMRTs angestrebt werden.
- ▶ Abb. 16.8, ▶ Abb. 16.9, ▶ Abb. 16.10

aus: Feist u.a., Referenz Rheumatologie (ISBN 9783132437906) © 2026 Georg Thieme Verlag KG Stuttgart • New York



Abb. 16.7 Morbus Erdheim-Chester: cMRT mit ausgeprägtem KM-Enhancement retrobulbär bds (Pfeile). Männlicher Patient, 65 Jahre.

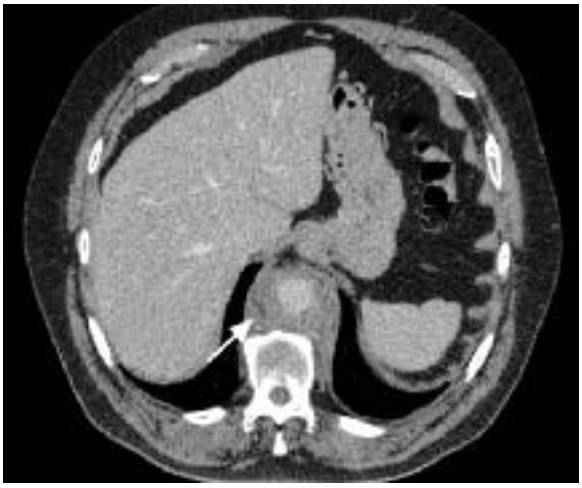

Abb. 16.8 Morbus Erdheim-Chester: CT des thorakoabdominellen Übergangs der Aorta mit perivaskulärem Weichteilplus. Männlicher Patient, 70 Jahre. Pfeil: „Coated Aorta".

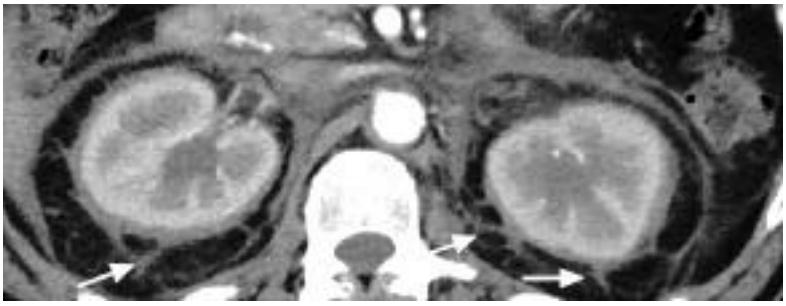

Abb. 16.9 Morbus Erdheim-Chester: CT Abdomen mit „Hairy Kidneys" (Pfeile). Männlicher Patient, 59 Jahre.

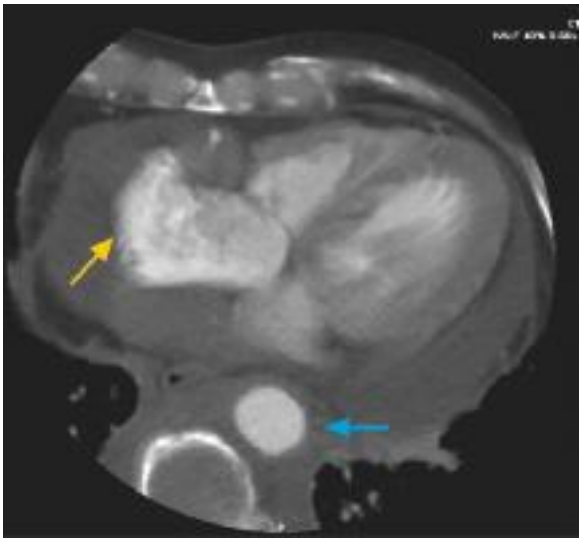

Abb. 16.10 Morbus Erdheim-Chester: Kardio-CT mit rechts atrioventrikulärem Pseudotumor (gelber Pfeil) und „Coated Aorta" (blauer Pfeil). Männlicher Patient, 66 Jahre.

Praxis

Periaortale Veränderungen im CT werden oft als Morbus Ormond/Retroperitonealfibrose/IgG4-assoziierte Erkrankung interpretiert.

Ein Hinweis auf das Vorliegen einer ECD-Manifestation im Sinne einer „Coated Aorta" kann jedoch sowohl die Ausbreitung nach weiter kranial als auch deren zirkumferenzielle Ausbreitung inkl. retroaortaler Anteile sein.

Szintigrafie

Die Skelettszintigrafie kann die knöchernen Sklerosierungszonen im Bereich der Metadiaphysen der langen Röhrenknochen sensitiv erfassen.

aus: Feist u.a., Referenz Rheumatologie (ISBN 9783132437906) © 2026 Georg Thieme Verlag KG Stuttgart • New York



Video 16.1 Morbus Erdheim-Chester: Echokardiografie zeigt rechts atrioventrikulären Pseudotumor (gelber Pfeil). Männlicher Patient, 66 Jahre.

derlich, sodass die Verdachtsdiagnose seitens des Klinikers geäußert werden muss.

- ▶ Abb. 16.11

Praxis

Im Falle einer Knochenbiopsie sollte die Lokalisation der Entnahmestelle mit der FDG-Avidität eines PET-CTs – falls vorhanden – abgeglichen werden und Einbettung und Transport mit dem untersuchenden Institut vorbesprochen werden, um DNA-Denaturierungen zu vermeiden.

Instrumentelle Diagnostik

Echokardiografie

- Ein EKG ist unbedingt notwendig – allein, um bei perikarditischer Beteiligung einen Ausgangsbefund zu haben.
- Detektion von Perikardergüssen
- hämodynamische Relevanz auch bzgl. einer evtl. indizierten Drainageanlage
- **cave:** rechts atrioventrikulärer Übergang: pathognomonische Pseudotumoren?
- ▶ Video 16.1

EEG

Bei Auftreten von zerebralen Anfällen ist die Durchführung eines EEGs sinnvoll.

EMG/NLG

Bei Auftreten peripherer Neuropathien ist eine Neurografie sinnvoll.

Spirometrie

Bei pulmonaler Beteiligung ist die Durchführung einer Spirometrie inkl. Diffusionsmessung sinnvoll.

Histologie, Zytologie und klinische Pathologie

- Bei klinischem Verdacht auf ECD sollte eine Biopsie durch das begutachtende pathologische Institut unabhängig von der Art des eingesandten Materials dezidiert nach gewebsinfiltrierenden histiozytären Verbänden, deren Phänotyp und Ausbildung von Granulomen oder Riesenzellen befragt werden.
- Ohne diese explizite Fragestellung besteht die Gefahr, dass lediglich Malignität (vermeintlich!) ausgeschlossen oder ein entzündliches Geschehen ohne nähere Zuordnung beschrieben wird. Zudem sind für die Fragestellung bestimmte histologische Färbungen erfor-

Knochenmarkdiagnostik

Eine Knochenmarkzytologie und -histologie sollte bei gesicherter ECD erwogen werden, da etwa 10 % der ECD-Erkrankungen mit myeloproliferativen Erkrankungen einhergehen [20].

Histologische Diagnostik der Haut

In Xanthelasmen können ECD-typische Zellverbände nachgewiesen werden.

Molekulargenetische Diagnostik

- Bei Nachweis ECD-typischer histologischer Veränderungen muss eine molekulargenetische Zuordnung des Mutationsstatus, v. a. bzgl. BRAFV600E aus dem Gewebe erfolgen.
- Falls der BRAF-Mutationsnachweis – v. a. aus Knochengewebe – nicht gelingt, sollte eine alternative Nachweismethodik (z. B. statt Immunhistochemie eine [optimalerweise „Droplet digital"] PCR) oder eine zweite Probe ggf. aus einem anderen Organ entnommen werden, um spätestens bei weiterer Negativität in einem Referenzzentrum nach anderen (oder zusätzlichen) Mutationen des MAP-Kinase-Pathways (z. B. MAP2K1) ggf. auch per „Next-Generation Sequencing" (NGS) suchen zu lassen.

16.3.11 Differenzialdiagnosen

Differenzialdiagnosen des Morbus Erdheim-Chester: ▶ Tab. 16.5

16.3.12 Therapie

Therapeutisches Vorgehen

- Die überwiegende Mehrzahl der Patienten benötigt eine systemische Therapie, deren individuelle Auswahl von den Krankheitsmanifestationen und deren Schwere abhängt und die mit einem Zentrum zumindest rückbesprochen, wenn nicht besser supervidiert werden sollte.

aus: Feist u.a., Referenz Rheumatologie (ISBN 9783132437906) © 2026 Georg Thieme Verlag KG Stuttgart • New York

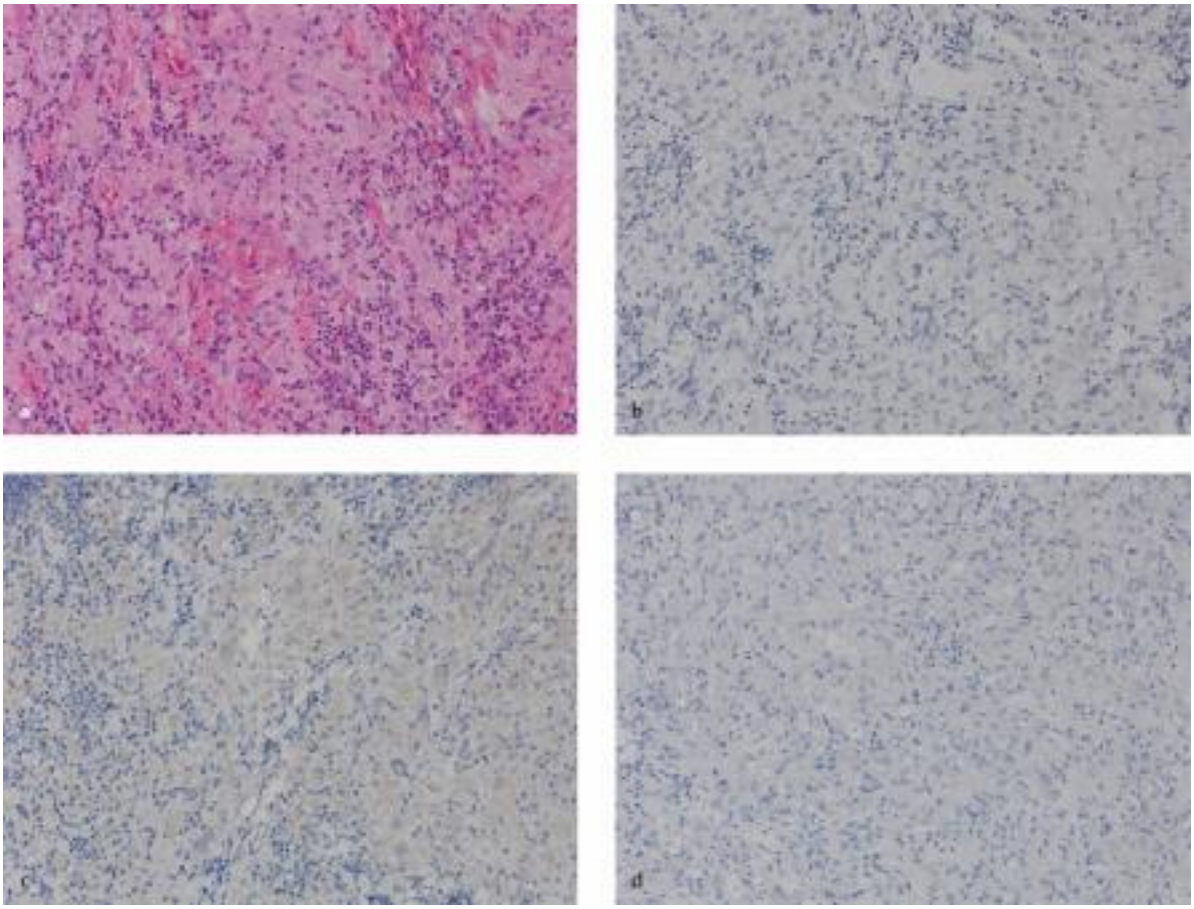

Abb. 16.11 Morbus Erdheim-Chester: Histologie aus einer Raumforderung an der Schädelbasis/Foramen magnum. Fibrosierendes Bindegewebe mit inflammatorischem histiozytärem Infiltrat. Männlicher Patient, 62 Jahre.
a H.E.-Färbung.
b Immunhistologie mit CD1a-Negativität.
c (Schwache) CD68-Positivität.
d S 100-Negativität.

Tab. 16.5 Differenzialdiagnosen des Morbus Erdheim-Chester.

Häufigkeit	Differenzialdiagnose	Bemerkungen
1.	IgG4-RD	• Aufgrund der klinisch und bildgebend teils sehr ähnlichen Manifestationen ist die Gruppe der IgG4-assoziierten Erkrankungen die relevanteste Differenzialdiagnose zur ECD. • **cave:** Auch bei gesicherter ECD wurde serologisch erhöhtes IgG4 und/oder der histologische Nachweis IgG4-positiver Plasmazellen beschrieben.
2.	Retroperitonealfibrose	Auch die IgG4-negative Retroperitonealfibrose ist eine Differenzialdiagnose zur ECD.
3.	VEXAS	Das kürzlich erstbeschriebene, klinisch heterogene VEXAS-Syndrom ist eine relevante Differenzialdiagnose, zumal bei ECD auch Fälle mit assoziierter Myelodysplasie beschrieben sind und beide Erkrankungen in der 2. Lebenshälfte mit männlicher Prädominanz auftreten.
4.	andere/gemischte Histiozytosen	• Mischbilder aus Langerhans-Zell-Histiozytose und ECD wurden beschrieben [18]. • Andere Histiozytosen (z. B. Rosai-Dorfmann) können histologisch der ECD sehr ähneln, haben jedoch ein anderes klinisches Spektrum bzw. Prädilektionsalter.
5.	Riesenzellvaskulitis (RZV)	Bildgebend können RZV und ECD einander ähneln, die entzündlichen Veränderungen bei ECD umfassen jedoch nur den (peri-)adventitiellen Bereich unter Aussparung von Intima und Media.

aus: Feist u.a., Referenz Rheumatologie (ISBN 9783132437906) © 2026 Georg Thieme Verlag KG Stuttgart • New York

- „Targeted Therapies“: Bei Nachweis einer BRAF-Mutation und vorliegenden schweren, v. a. neurologischen oder kardialen Manifestationen ist die Therapie mit einem BRAF-Inhibitor, entweder Vemurafenib (480–960 mg p. o. 1–0–1, bestehende FDA-Zulassung [19]) oder Dabrafenib (75–150 mg p. o. 1–0–1) empfohlen.
- Bei BRAF-Negativität kommt die Therapie mit einem MEK-Inhibitor (Cobimetinib; 20–60 mg/d für 3 Wochen, dann 1 Woche Pause, oder Trametinib 1–2 mg/d) in Betracht [14].
- Auch wurden erfolgreiche Kombinationstherapien aus BRAF- und MEK-Inhibition berichtet [13], wobei die Kombinationstherapie der Monotherapie nicht zwingend überlegen sein muss und aufgrund der höheren Toxizität Einzelfällen vorbehalten bleibt.
- In minderschweren Fällen kommt eine Therapie mit pegyliertem Interferon-α (135–180 µg 1 × /Woche s. c.) in Betracht [17]; hier muss die Verfügbarkeit bei der Therapieplanung mitberücksichtigt werden.
- Für den IL-1-Antikörper Anakinra (100–200 mg 1 × /d s. c.) existieren Fallberichte mit teils guter Wirksamkeit für ZNS- und Herzbeteiligung, aber auch skelettale und konstitutionelle Symptome [15].
- Weitere Fallserien und kasuistische Therapieerfolge wurde u. a. für Cladribine, Sirolimus, Imatinib, Infliximab, Tocilizumab und Methotrexat beschrieben, die zuvor genannten Substanzen sollten jedoch aufgrund der überzeugenderen Evidenz bevorzugt werden.
- Glukokortikoide sollten allenfalls überbrückend eingesetzt werden.

Praxis

- Viele Autoren empfehlen aufgrund des klonalen Charakters der ECD eine primär onkologische Anbindung, bei entsprechender Expertise kann jedoch auch je nach Organmanifestation eine rheumatologische oder neurologische Patientenführung vorteilhaft sein.
- Bei Einsatz einer BRAF-inhibierenden Therapie macht ggf. die Kontaktaufnahme zu einem dermatologischen Zentrum mit Melanomtherapieexpertise Sinn.

✔ Merke

Vor einer Kardiotomie (z. B. zur Perikardektomie, ACVB o. ä.) sollte berücksichtigt werden, dass die operativen Zugangswege durch die teils auch fibrosierenden perikardialen Gewebsveränderungen erheblich erschwert sein können.

16.3.13 Nachsorge

- Nach Einleitung einer Therapie sollte eine regelmäßige Evaluation der Krankheitsaktivität inkl. Verlaufsbildung erfolgen, u. a. ist eine Verlaufs-PET-CT spätestens 6 Monate nach Therapiebeginn empfohlen.
- Die Intervalle von Kontrolluntersuchungen können bei Therapieansprechen intraindividuell gestreckt werden.

16.3.14 Verlauf und Prognose

- Bei historisch hoher Letalität ist die Prognose durch die mittlerweile zur Verfügung stehenden „Targeted Therapies“ deutlich verbessert.
- Die 5-Jahres-Überlebensrate liegt mittlerweile bei über 80 % [12], allerdings drohen weiterhin zum einen irreversible Organschäden, zum anderen kommt es bei Therapieauslassversuchen in der Mehrzahl der Fälle zu einem Rezidiv.

16.3.15 Literatur

Quellenangaben

[12] Cohen-Aubart F, Emile JF, Carrat F et al. Phenotypes and survival in Erdheim-Chester disease: Results from a 165-patient cohort. American Journal of Hematology 2018; 93(5): e114-e7

[13] Cohen-Aubart F, Emile JF, Carrat F et al. Targeted therapies in 54 patients with Erdheim-Chester disease, including follow-up after interruption (the LOVE study). Blood 2017; 130(11): 1377–1380

[14] Diamond EL, Durham BH, Ulaner GA et al. Efficacy of MEK inhibition in patients with histiocytic neoplasms. Nature 2019; 567(7749): 521–524

[15] Franconieri F, Deshayes S, de Boysson H et al. Superior efficacy and similar safety of double dose anakinra in Erdheim-Chester disease after single dose treatment. Oncoimmunology 2018; 7(8): e1450712

[16] Goyal G, Heaney ML, Collin M et al. Erdheim-Chester disease: consensus recommendations for evaluation, diagnosis, and treatment in the molecular era. Blood 2020; 135(22): 1929–1945

[17] Hervier B, Arnaud L, Charlotte F et al. Treatment of Erdheim-Chester disease with long-term high-dose interferon-α. Seminars in Arthritis and Rheumatism 2012; 41(6): 907–913

[18] Hervier B, Haroche J, Arnaud L et al. Association of both Langerhans cell histiocytosis and Erdheim-Chester disease linked to the BRAFV600E mutation. Blood 2014; 124(7): 1119–1126

[19] Oneal PA, Kwitkowski V, Luo L et al. FDA approval summary: Vemurafenib for the treatment of patients with Erdheim-Chester disease with the BRAFV600 Mutation. The Oncologist 2018; 23(12): 1520–1524

[20] Papo M, Diamond EL, Cohen-Aubart F et al. High prevalence of myeloid neoplasms in adults with non-Langerhans cell histiocytosis. Blood 2017; 130(8): 1007–1013

Literatur zur weiteren Vertiefung

[21] Haroche J, Cohen-Aubart F, Amoura Z. Erdheim-Chester disease. Blood 2020; 135(16): 1311–1318

[22] McClain KL, Bigenwald C, Collin M et al. Histiocytic disorders. Nature Reviews Disease Primers 2021; 7(1): 73

Wichtige Internetadressen

- http://erdheim-chester.org
- http://histiocytesociety.org

aus: Feist u.a., Referenz Rheumatologie (ISBN 9783132437906) © 2026 Georg Thieme Verlag KG Stuttgart • New York

16.4 Sarkoidose

Peter Korsten

16.4.1 Steckbrief

Die Sarkoidose ist eine systemische granulomatöse Erkrankung mit noch unvollständig verstandener Ätiologie. Sie ist eine Ausschlussdiagnose und erfordert das Vorhandensein von 3 Kriterien:

- kompatibles klinisches Bild
- Nachweis von Granulomen in der Histologie
- Ausschluss anderer Erkrankungen, die ein ähnliches Bild hervorrufen können

Prinzipiell kann jedes Organ betroffen sein, die Lungen sind jedoch in über 90 % aller Fälle betroffen, gefolgt von Augen oder Lymphknoten, weswegen eine immunologische Reaktion bei genetisch prädisponierten Personen auf organische, anorganische oder infektiöse, aerogen aufgenommene Partikel vermutet wird. Zudem kann sie verschiedene andere rheumatologische Erkrankungen imitieren, sodass eine systematische Diagnostik erforderlich ist. Aufgrund der Heterogenität der Erkrankung sind klinische Studien schwierig durchzuführen, der Evidenzgrad der eingesetzten Therapien ist daher niedrig.

16.4.2 Aktuelles

- Im Jahr 2020 hat die American Thoracic Society (ATS) eine Leitlinie zur Diagnostik publiziert.
- Im Jahr 2021 hat die European Respiratory Society (ERS) Empfehlungen zur Therapie veröffentlicht. Eine deutsche Fassung wurde in Form eines Positionspapiers im Jahr 2024 veröffentlicht.

16.4.3 Synonyme

- Sarkoidose
- Morbus Boeck
- Besnier-Boeck-Schaumann-Krankheit
- Sarcoidosis

16.4.4 Keywords

- Sarkoidose
- Morbus Boeck
- Besnier-Boeck-Schaumann-Krankheit
- Sarcoidosis
- Chronic granulomatous Diseases

16.4.5 Definition

Chronisch granulomatöse Erkrankung mit möglichem Befall multipler Organsysteme unklarer Ätiologie.

16.4.6 Epidemiologie

Häufigkeit

- Die Prävalenz und Inzidenz der Sarkoidose variieren je nach Breitengrad und auch in Abhängigkeit des ethnischen Hintergrundes. Die höchsten Inzidenzen sind für Nordeuropa (ca. 11–15 Fälle auf 100 000 Personen) und die USA (5–10 auf 100 000) berichtet worden, wohingegen Osteuropa (3,68 auf 100 000) und Ostasien (0,5–1/100 000, Japan ca. 3,7/1 000 000) deutlich niedrigere Inzidenzraten aufweisen.
- Die höchsten Inzidenzen werden bei Afroamerikanern (17,8/100 000) im Vergleich zu Weißen (8,1/100 000) gefunden.
- Ob die verschiedenen Inzidenzen auf genetische Faktoren oder eher auf soziale Unterschiede hindeuten, ist aktuell unklar.

Altersgipfel

Das Durchschnittsalter bei Diagnose beträgt epidemiologischen Schätzungen zufolge ca. 50 Jahre.

Geschlechtsverteilung

- Die Verteilung zwischen Männern und Frauen liegt bei etwa 1 : 1 ohne eindeutige Prädominanz.
- Männer werden jedoch häufig früher (20–45 Jahre) diagnostiziert als Frauen (50–65 Jahre).

Prädisponierende Faktoren

- Bestimmte HLA-Typen sind mit einer guten Prognose assoziiert. Dies ist v. a. für das Löfgren-Syndrom gezeigt worden, das mit HLA-DRB1*03 assoziiert ist.
- Chronische Verlaufsformen sind u. a. durch das Vorhandensein von HLA-DRB1*14 und HLA-DRB1*15 gekennzeichnet.
- Durch genomweite Assoziationsstudien (GWAS) wurden in den vergangenen Jahren weitere Suszeptibilitätsgene entdeckt, die die immunologische Reaktion auf Antigene beeinflussen könnten.
- Das Therapieansprechen auf TNF-α-Blocker wird durch den sog. TNF-G-308A-Polymorphismus beeinflusst.
- Einige Studien haben eine berufliche Exposition gegenüber (an-)organischen Partikeln, Silica, Pestiziden oder Metallen als prädisponierenden Faktoren beschrieben.
- Interessanterweise ist die Häufigkeit bei Rauchern geringer.

aus: Feist u.a., Referenz Rheumatologie (ISBN 9783132437906) © 2026 Georg Thieme Verlag KG Stuttgart • New York

16.4.7 Ätiologie und Pathogenese

- Die Ätiologie der Sarkoidose ist nicht vollständig geklärt.
- Mutmaßlich kommt es bei genetisch prädisponierten Individuen (bestimmte HLA-Typen, Butyrophililin-like-Protein-2-Gen, Annexin A11) zu einer abnormen immunologischen Reaktion auf organische, anorganische oder infektiöse Antigene, die zur Ausbildung von Granulomen führen.
- Immunreaktionen auf mykobakterielle Antigene und Bestandteile von *Propionibacterium acnes* werden in der Ätiologie diskutiert, ein direkter Erregernachweis gelang bis dato nicht.
- Die ausgebildeten Granulome können bei etwa ⅔ der Patienten nach 2 Jahren regredient sein und die Erkrankung heilt damit folgenlos aus; ca. ⅓ der Patienten entwickelt eine chronische Sarkoidose mit konsekutiver Organbeteiligung und -schädigung.
- Das aktuelle Verständnis zur Pathophysiologie beschreibt 4 Phasen der Granulombildung:
  - Initiationsphase (Antigenprozessierung und T-Zell-Aktivierung): Nach Antigenpräsentation durch Makrophagen kommt es zu einer Aktivierung vorwiegend CD4 + T-Zellen mit lokaler oligoklonaler Proliferation. In der Folge sezernieren diese Zelltypen Zyto- und Chemokine, die zur weiteren Aktivierung beitragen.
  - Akkumulationsphase (Rekrutierung inflammatorischer Zellen und Granulombildung): Durch proinflammatorische Mediatoren wie u. a. Tumornekrosefaktor (TNF), Chemokine (C-C motif) Ligand (CCL) 2, CCL 3, CCL 4, Interferon-γ (INF-γ)-inducible Protein 10 (CXCL 10) kommt es zur Akkumulation von T-Zellen und Makrophagen und damit zur Ausbildung epithelioidzelliger Granulome.
  - Effektorphase (Mediatorfreisetzung und Amplifikation der Th 1-Reaktion): Durch freigesetzte Mediatoren wie u. a. Interleukin (IL)-2, IL-12, IL-18 sowie CCL-5 und IN-γ wird die Th 1-Reaktion verstärkt und aufrechterhalten.
  - Resolution/Fibrose: 2 unterschiedliche finale Reaktionen sind möglich:
    - Unterbrechung der Th 1-Reaktion und Shift zu einer Th 2-Antwort, dies ist vergesellschaftet mit einer Antigenbeseitigung und Sekretion von IL-10.
    - Bei fehlender Antigenbeseitigung durch das Immunsystem kommt es im anderen Fall zu einer Freisetzung von CCL-18 und Transforming Growth Factor-β (TGF-β) und Ausbildung einer Organfibrose mit permanentem Funktionsverlust.

16.4.8 Klassifikation und Risikostratifizierung

- Es gibt keine etablierten Diagnose- oder Klassifikationskriterien für die Sarkoidose.
- Die Scadding-Stadien beschreiben die prozentuale Häufigkeit einer spontanen Rückbildung von Befunden auf der Basis konventioneller Röntgendiagnostik:
  - Scadding-Stadium 0: Normalbefund
  - Scadding-Stadium 1: bihiläre Lymphadenopathie (60–90 % spontane Rückbildung)
  - Scadding-Stadium 2: Lymphadenopathie und Parenchymbeteiligung (40–70 % spontane Rückbildung)
  - Scadding-Stadium 3: Parenchymbeteiligung ohne Lymphadenopathie (10–20 % spontane Rückbildung)
  - Scadding-Stadium 4: pulmonale Fibrose (0 % spontane Rückbildung)

✔ Merke

Die Scadding-Stadien basieren ausschließlich auf konventionellen Röntgenaufnahmen des Thorax und sind nicht für die Computertomografie evaluiert!

- Das WASOG Sarcoidosis Organ Assessment Instrument gibt Hinweise, welche Symptome und Manifestationen welche diagnostische Sicherheit haben (*highly probable*, *at least probable*, *possible*, *no consensus*); die Wahrscheinlichkeiten beruhen im Wesentlichen auf Expertenkonsens.
- Zajicek-Kriterien bei Neurosarkoidose (NS):
  - definitiver Nachweis bei kompatiblem klinischem Bild und histologischem Nachweis von Granulomen aus ZNS-Gewebe nach Ausschluss anderer Diagnosen
  - wahrscheinliche NS bei kompatiblem klinischem Bild, Ausschluss anderer Ursachen der neurologischen Symptome, mit Sarkoidose in Einklang zu bringenden Veränderungen in MRT-Aufnahmen, erhöhtem Proteinspiegel und/oder Pleozytose im Liquor, besonders lymphozytisch, sowie oligoklonalen Banden mit histopathologischem Nachweis von Granulomen an anderen Organen oder mindestens 2 Befunde aus bildgebenden Verfahren (Gal67-Szintigrafie, Röntgen-Thorax); der ACE-Spiegel im Serum ist erhöht.
  - mögliche NS bei kompatiblem klinischem Bild nach Ausschluss anderer Ursachen der neurologischen Symptome

16.4.9 Symptomatik

- je nach Organbefall: Häufig ist die Lungenbeteiligung auch radiologischer Zufallsbefund. Allgemeinsymptomatik mit Fieber, Abgeschlagenheit oder Gewichtsverlust kann vorhanden sein.

aus: Feist u.a., Referenz Rheumatologie (ISBN 9783132437906) © 2026 Georg Thieme Verlag KG Stuttgart • New York