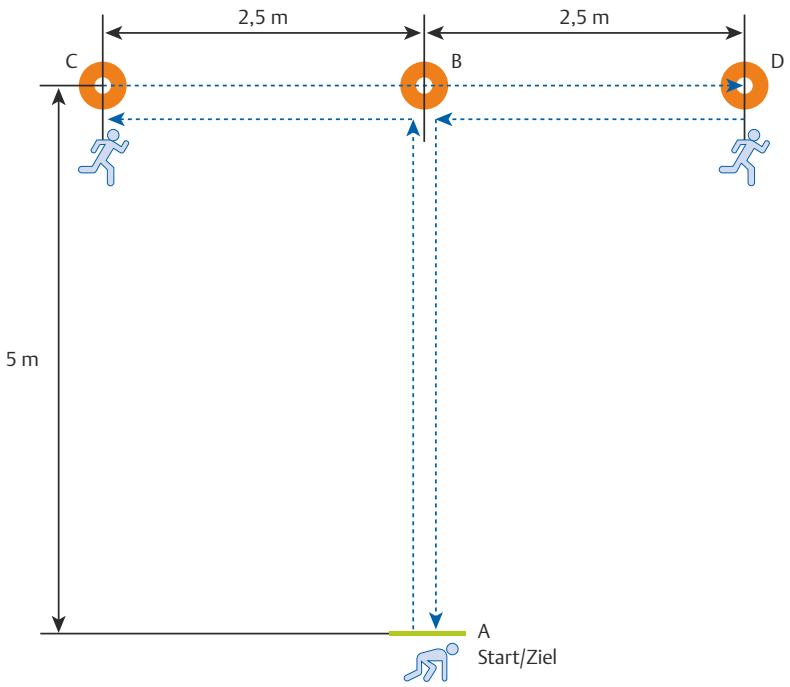

Abb. 7.97 Modifizierter Agility-T-Test. (Quelle: T. Plakolb)

Phase 6

Um die Saison wieder aufnehmen zu können, müssen folgende Kriterien nach dem PAASS-Schema von Smith et al. (2021) erfüllt sein [1925]:

- Schmerzfreiheit nach sportlicher Belastung in den letzten 24 Stunden
- volle Beweglichkeit des Sprunggelenks sowie Kraft, Ausdauer und Schnelligkeit
- volles Vertrauen in die Struktur und Stabilität des Sprunggelenks inklusive der mentalen Bereitschaft zu sportlichen Leistungen (nach Auswertung des Fragebogen I-PRRS-Skala [1903]
- keine sensomotorischen Defizite in der statischen und dynamischen Kontrolle
- bestehen der leistungsspezifischen Anforderungen an Sprungkraft und Agilität sowie das Absolvieren einer kompletten Trainingseinheit.

Leon konnte alle genannten Anforderungen nach 6 Monaten wieder erfüllen, einen Monat uneingeschränkt am Mannschaftstraining teilnehmen und im August sein erstes Testspiel bestreiten.

7.7.5 Zusammengefasst

Ein strukturierter Aufbau der Rehabilitation bei einer Unterschenkelfraktur ist essenziell, um die sportlichen oder alltagsspezifischen Tätigkeiten zu erreichen. Dabei sollten neben der Wundheilung der Strukturen vor allem die funktionellen Anforderungen für Sport oder Alltag genau analysiert und diese auch in der Rehabilitation integriert und schrittweise erarbeitet werden, um eine optimale Rückkehr in den Sport bzw. Alltag zu gewährleisten.

7.8 Fallbeispiel Prothese des oberen Sprunggelenkes

René Giger, Arnd Viehöfer

Steckbrief Samuel (67)

- Ärztliche Diagnose: posttraumatische fortgeschrittene OSG-Arthrose links bei Z. n. Arbeitsunfall 1985, Z. n. OSG-Instabilität mit multiplen OSG-Distorsionen, Valgusfehlstellung
- Beruf und Hobbys: Buchhalter; Wandern, Spazieren.

7.8.1 Ärztlicher Hintergrund

Ätiologie, Diagnose und Therapie

Die Arthrose des oberen Sprunggelenkes (OSG) tritt in den meisten Fällen posttraumatisch auf. Bei 3 von 4 Patient*innen findet sich in der medizinischen Vorgeschichte ein Bruch mit Beteiligung des oberen Sprunggelenkes [1930].

Seltenere Ursachen sind eine Überlastung des Sprunggelenkes durch Fehlstellungen oder Gelenkschädigungen im Rahmen von entzündlich rheumatischen Erkrankungen.

Die typischen Symptome einer Arthrose mit Anlaufschmerzen und belastungsabhängigen Beschwerden werden auch bei Personen mit OSG-Arthrose berichtet. Sie geben den Schmerz dabei typischerweise bandförmig, meist ventral betont, im Rückfuß an. Bei fortgeschrittener Arthrose kann die anhaltende Entzündung auch zu nächtlichen Schmerzen führen. Zudem werden viele Betroffene von der Bewegungseinschränkung gestört, die aus der Arthrose resultiert.

Neben der klinischen Untersuchung mit auslösbaren Schmerzen im oberen Sprunggelenk und reduzierter Beweglichkeit kann ein Röntgenbild die Diagnose sichern.

Die Behandlung richtet sich nach den Beschwerden und Anforderungen der Person. Konservativ können die Physiotherapie,

aus: Perrot u.a., Physiotherapie in der Orthopädie und Traumatologie (ISBN 9783132455306) © 2026 Georg Thieme Verlag KG Stuttgart • New York

eine Schuhversorgung mit Abrollhilfe, Pufferabsatz und Sohlenversteifung sowie Infiltrationen die Beschwerden lindern.

Bei unzureichender Besserung unter der konservativen Therapie stehen bei fortgeschrittener Arthrose die Versteifung (OSG-Arthrodese) oder der Gelenksersatz (OSG-Prothese) zur Verfügung.

Auch hier richtet sich die Wahl des Verfahrens nach den Anforderungen der betroffenen Person, da beide Operationsverfahren unterschiedliche Vor- und Nachteile bieten. So erlaubt die Prothese weiterhin eine Beweglichkeit im oberen Sprunggelenk, birgt jedoch auch einige Nachteile. Dazu gehört die begrenzte Lebensdauer jeder orthopädischen Prothese, wodurch eine Revisionsoperation, wie z. B. ein Prothesenwechsel, notwendig werden kann. Außerdem sollte eine OSG-Prothese unter gewissen Umständen vermieden werden (z. B. starke Fehlstellungen oder nicht adressierbare Instabilitäten und Infektionen).

Allerdings kann die OSG-Prothese bei guter Indikation auch zu einer hohen Patient*innenzufriedenheit führen [1934], sodass wir im Folgenden einen Patienten, der sich für die Implantation einer OSG-Prothese entschieden hat, vorstellen möchten.

Verlauf bei Samuel aus ärztlicher Sicht

Der 67-jährige Samuel hat bereits in der Vergangenheit wiederholt OSG-Distorsionen erlitten. Die Röntgenaufnahmen zeigen seine Arthrose mit Valgusfehlstellung im OSG (▶ Abb. 7.98).

Nach initial gutem Ansprechen auf die konservative Therapie insbesondere der orthopädischen Schuhanpassung kam es im Verlauf der Jahre zu einer zunehmenden Beeinträchtigung, sodass wir die Möglichkeit einer Operation mit Samuel besprochen haben. Ein gelenkerhaltendes Vorgehen ist bei der bereits fortgeschrittenen Arthrose jedoch nicht mehr möglich, sodass eine Versteifung des OSG oder eine Prothese bei Operationswunsch indiziert sind. Samuel ist zwar schon etwas älter, doch noch sehr rüstig und aktiv. Eine bestehende Instabilität zeigte sich nicht. Die Fehlstellung war wenig ausgeprägt und zum großen Teil durch den degenerativen Gelenkdefekt begründet. Insofern ist eine OSG-Prothese eine sinnvolle Alternative zur Versteifung und erlaubt eine frühere Belastung und Mobilität. Nach dem Abwägen der Vor- und Nachteile der beiden Operationsverfahren entscheiden wir uns gemeinsam für die Implantation einer OSG-Prothese (▶ Abb. 7.99).

2 Tage postoperativ wurde ein Unterschenkelgehgips angelegt und eine Belastung an 2 Unterarmgehstöcken mit maximal 15 kg Körpergewicht für 6 Wochen erlaubt. Anschließend erfolgte das Aufbelasten nach Maßgabe der Beschwerden. Zudem wurde die Mobilisation des OSG nach 2 Wochen postoperativ physiotherapeutisch begleitet. Samuel berichtete nach wenigen Wochen postoperativ, dass er beschwerdefrei sei. Jetzt 5 Jahre postoperativ ist er weiterhin zufrieden mit dem OP-Ergebnis.

7.8.2 Physiotherapeutische Anamnese

In diesem Fallbeispiel werden folgende Fragen analysiert und beantwortet:

- Wie sieht die postoperative Nachbehandlung nach OSG-Prothesenimplantation aus?
- Welche Outcome-Parameter sollen systematisch erhoben werden?
- Wie kann die verminderte OSG-Beweglichkeit bei der OSG-Prothese den Gang beeinflussen?
- Was kann langfristig nach einer OSG-Prothesenimplantation erwartet werden?

Samuel erscheint am 14. Tag postoperativ zur Wundkontrolle (▶ Abb. 7.100). Bei nicht vollständig abgeschlossener Wundheilung erfolgt die Fadenentfernung erst 21 Tage postoperativ. Außerdem wird zu diesem Zeitpunkt ein neuer Unterschenkelgips angelegt (▶ Abb. 7.101).



Abb. 7.98 Zeichen einer typischen OSG-Arthrose mit Gelenkspaltverschmälerung, Geröllzysten, Osteophyten und subchondraler Sklerosierung. (Quelle: Universitätsklinik Balgrist, Zürich)
a A.p.-Aufnahme des linken OSG.
b Seitaufnahme des OSG.



Abb. 7.99 Postoperative Situation. (Quelle: Universitätsklinik Balgrist, Zürich)
a A.p.-Aufnahme des linken OSG mit eingesetzter Prothese.
b Seitaufnahme des OSG mit eingebauter OSG-Prothese.



Abb. 7.100 Wundkontrolle am 14. Tag postoperativ nach Sprunggelenksprothese. (Quelle: Universitätsklinik Balgrist, Zürich)

aus: Perrot u.a., Physiotherapie in der Orthopädie und Traumatologie (ISBN 9783132455306) © 2026 Georg Thieme Verlag KG Stuttgart • New York



Abb. 7.101 Fadenentfernung am 21. Tag postoperativ nach Sprunggelenksprothese und neuer Unterschenkelgips. (Quelle: Universitätsklinik Balgrist, C. Urfer)

Nach der Fadenentfernung (gesicherte Wundheilung) beginnt üblicherweise die ambulante Physiotherapie. Die ambulante Physiotherapie orientiert sich beim Standardverfahren nach den hausinternen Nachbehandlungsrichtlinien (▶ Tab. 7.35). Im Fall von Samuel war die Vollbelastung erst nach 6 Wochen erlaubt. Diese Restriktion war notwendig, da eine kleine varische Achsenkorrektur nötig war.

Samuel hat sich in der postoperativen Behandlung weitgehend an diese restriktiveren Richtlinien gehalten, aber hat nur wenige Termine mit der Physiotherapie wahrgenommen.

Das Aufbelasten nach Maßgabe der Beschwerden konnte bei Samuel nach 6 Wochen gestartet werden. Der Belastungsgrad beim Gehen richtet sich nach dem Grad der klinischen Beschwerden im Unterschenkelgehgips (Belastung nach Maßgabe der Beschwerden). Das OSG kann frei bewegt werden und die Intensität der Mobilisation richtet sich nach den aktuellen Beschwerden des Patienten.

Präoperativ (1,5 Jahre vor der Operation)

Vor über 1,5 Jahren setzten bei Samuel im Verlauf progrediente, belastungsabhängige Schmerzen im linken OSG ein. In der Jugend sei bei ihm eine funktionelle Gelenkinstabilität festgestellt worden, und er habe multiple Distorsionstraumata des linken Fußes erlitten. Diese Instabilität war im weiteren Verlauf nicht vorherrschend.

Aktuell bestehen Anlaufschmerzen, nach größeren Belastungen auch nächtliche Schmerzen. Die Gehfähigkeit ist auf etwa 90 min begrenzt ohne ein Gefühl der Instabilität. Bisher fanden keine therapeutischen Maßnahmen statt. Lediglich Voltaren-Salbe wendet er regelmäßig lokal an. Samuel arbeitet immer noch in Vollzeit als Buchhalter, ist jedoch in seiner Freizeit im Rahmen seiner Möglichkeiten sehr aktiv.

Beschwerden und Befunde (1,5 Jahre vor der Operation)

Die ▶ Abb. 7.98 zeigt den Röntgenbefund von damals; Voraufnahmen waren nicht vorhanden. Die Diagnose wurde als schwere OSG-Arthrose mit lateral vollständig aufgehobenem Gelenkspalt gestellt. Nebenbefundlich fand sich ein Hallux valgus beidseits (Hallux-Winkel rechts 35°, links 18°). Die übrigen Artikulationen waren regelrecht. Ein Os trigonum (akzessorischer Knochen des Sprungbeins) war nachweisbar. Die Weichteile zeichneten sich regelrecht ab.

Samuel beschrieb intermittierende und variable Schmerzen anterolateral im OSG des linken Fußes, ausgelöst durch hohe axiale Belastung und endgradige Bewegung im OSG, besonders bei Dorsalextension. Die Gehfähigkeit war reduziert und schränkte ihn bei seinen Freizeitaktivitäten Wandern, langen Spaziergängen und beim Yoga ein.

Die Patient Specific Functional Scale (PSFS) dient der Einschätzung der Person, wie gut sie ihre Aktivitäten auszuführen vermag: 0 = unfähig die Aktivität durchzuführen, 10 = Aktivität kann auf dem gleichen Niveau wie vor der Verletzung oder vor dem Problem durchgeführt werden. Dabei erreichte er folgende Werte [1937]:

- 90 min spazieren 3/10
- Treppe herunter, ein Stockwerk 6/10.

Objektive Parameter (1,5 Jahre vor der Operation)

- Hinkfreies, etwas asymmetrisches Gangbild, vermehrter Rückfußvalgus links; gute Varisation im Zehenspitzenstand.
- OSG/Fuß links: Integument unauffällig; Druckdolenz über dem ventralen OSG; endgradig schmerzhafte Beweglichkeit in Dorsalextension/Plantarflexion unbelastet 10–0–20°. USG indolent bei Palpation und Bewegung; auch Chopart- und Lisfranc-Gelenklinien indolent. OSG ohne vermehrte laterale Aufklappbarkeit oder vermehrtem Talusvorschub; periphere Durchblutung, Motorik, Sensibilität intakt mit deutlich palpabler A. dorsalis pedis und A. tibialis posterior.

Primäre Maßnahmen bis zur Operation (kurz vor der Operation)

Samuel erfuhr von seinem Arzt, dass bei einer derart fortgeschrittenen Arthrose mit einer konservativen Therapie keine wesentliche anhaltende Beschwerdelinderung zu erwarten sei. Samuel wollte die Operation jedoch möglichst lang hinauszögern. Aus beruflichen Gründen und mangelndem Leidensdruck war die Operation keine Option. Initial wurde ein Maßschuh angefertigt und Samuel sollte keine intensiven körperlichen Aktivitäten ausführen. Anfänglich haben sich durch das angepasste Bewegungsverhalten die Belastungsschmerzen leicht reduziert, aber leider ohne anhaltenden Erfolg. Eine Physiotherapie wurde nicht eingeleitet. Es wurden aber auch keine Schmerzmedikamente regelmäßig eingenommen.

Aufgrund zunehmender Belastungsschmerzen und vermehrt auftretender Anlaufschmerzen entschied sich Samuel nach weiteren 1,5 Jahren dann doch zur operativen Versorgung mittels OSG-Prothese.

Beschwerden und Befunde (kurz vor der Operation)

- Beweglichkeit OSG unbelastet Dorsalextension/Plantarflexion: 5/0/20
- PSFS – 90 min spazieren: 2/10
- PSFS – Treppe herunter, ein Stockwerk: 4/10
- Fuß-Funktions-Index (FFI-D): 87/180 (Dieser Fragebogen evaluiert die Auswirkungen der Fußpathologie auf die Funktion in Bezug auf Schmerzen, Behinderung und Aktivitätseinschränkung) [1928].

Operation

- OSG-Prothese links (Wright Infinity, Größe 4 tibial, Größe 3 talar, Inlay 9)

aus: Perrot u.a., Physiotherapie in der Orthopädie und Traumatologie (ISBN 9783132455306) © 2026 Georg Thieme Verlag KG Stuttgart • New York

Prozedere

- Unterschenkelgips für mindestens 6 Wochen, Mobilisation mit 15 kg Teilbelastung bis zur Fadenentfernung; danach Aufbelasten im Unterschenkelgehgips nach Maßgabe der Beschwerden.
- Gipswechsel und Fadenentfernung 14–21 Tage postoperativ bei gesicherter Wundheilung im Gipszimmer der Klinik (▶ Abb. 7.100, ▶ Abb. 7.101)
- klinische und radiologische Nachkontrolle nach 6 Wochen in ambulanter Fußsprechstunde.

Postoperative stationäre Nachbehandlung

- stationär: Austritt am 4. Tag postoperativ
- Patient selbstständig an Unterarmstöcken mobil, Treppe sicher, Teilbelastung 15 kg (Prüfung mit Waage), Wunde trocken, in Ruhe keine Fußschmerzen NRS (0/10), beim Gehen und auf der Treppe unter Einhaltung der Teilbelastung NRS 1–2/10
- Patient ist über Eigenmobilisation des OSG in Dorsalextension und Plantarflexion instruiert (▶ Tab. 7.35).

7.8.3 Physiotherapeutische Maßnahmen

Die physiotherapeutischen Maßnahmen sind:
- passive und aktive Mobilisierung des OSG (wichtig Heimprogramm mit Automobi-OSG)
- Aufbelastung mit Gips bis zur Vollbelastung
- Training der Bein- und Rumpfmuskulatur.

Woche 6 postoperativ: 1. Sprechstunde

Ärztliche Vorgaben: Der Belastungsgrad richtet sich nach dem Grad der Beschwerden im Unterschenkelgehgips. Das OSG kann frei bewegt werden.

Die physiotherapeutischen Maßnahmen sind:
- passive und aktive Mobilisierung des OSG (Anpassung des Heimprogramms)
- lokale Fußstabilisierung und Beinachsentraining auf stabilem Untergrund
- Gangschule ohne Gips
- Training der Bein- und Rumpfmuskulatur.

Woche 12 postoperativ: 2. Sprechstunde

Ärztliche Vorgaben: Es dürfen keine Stop-and-go-Aktivitäten und auch keine High-Impact-Übungen durchgeführt werden.

Die physiotherapeutischen Maßnahmen sind:
- passive und aktive Mobilisierung des OSG
- dynamische Fußkontrolle und Beinachsentraining aufbauend auf labilem Untergrund
- Gangschule und Entwicklung der motorischen Grundeigenschaften (Koordination, Ausdauer und Kraft).

Das Training orientiert sich an Samuels individuellen Zielen; bei Bedarf medizinische Trainingstherapie (MTT).

Die postoperative Behandlung kann mit den Assessments aus ▶ Tab. 7.34 standardisiert überwacht werden.

Tab. 7.34 Assesments zur Verlaufskontrolle bei Samuel (Fallbeispiel Sprunggelenksprothese).

Rehabilitationsphase	Verlaufszeichen	Assessment	Bemerkung/ Normwerte
ab 2. Woche: 1.–3. Behandlung vor Arztkontrolle 6 Wochen	Beweglichkeit	Neutral-Null-Methode (Goniometer)	
	subjektives Aktivitätslevel	Patient Specific Functional Scale (PSFS)	2–3 Aktivitäten mit Score 0–10 MDC-Punkte: 1 = gering, 2 = mittel, 3 = groß
	Gangbild	Ganganalyse	symmetrisches Gangbild mit UAGS (Fokus Standbeinphase)
	Stabilität Einbeinstand	Trendelenburg-Test	Ziel 10 s ohne Absinken oder Rotation des Beckens
ab 7.–12. Woche vor Arztkontrolle	Beweglichkeit	Knie-Wand-Abstand belastet	Dorsalextension im OSG belastet 20°
	subjektives Aktivitätslevel	PSFS-Evaluation	2–3 Aktivitäten mit Score 0–10 MDC-Punkte: 1 = gering, 2 = mittel, 3 = groß
	Gangbild	Ganganalyse	symmetrisches Gangbild ohne UAGS (Fokus Standbeinphase)
	funktionelle Leistungsfähigkeit	6-Minuten-Gehtest	6-Minuten-Gehtest: normal 332 m
	Muskelaktivierung lokal auf neue Linie	Handheld-Dynamometer Dorsalextension, Plantarflexion OSG	Kraft bis Schmerz
	Kraftausdauer untere Extremität global	30 s Sit-to-Stand-Test (ab 6. Wo bis Norm erreicht)	normal: w 10–15 Wdh., m 11–17 Wdh., MCD: 3,5 Wdh.
	Kraftausdauer untere Extremität global	Trendelenburg-Test	normal: 30 s ohne Absinken oder Rotation des Beckens
ab 4. Monat	subjektives Aktivitätslevel	PSFS-Evaluation	2–3 Aktivitäten mit Score 0–10 MDC-Punkte: 1 = gering, 2 = mittel, 3 = groß
	funktionelle Leistungsfähigkeit	6 MWT	normal: 332 m (80 m/min)
	Kraftausdauer untere Extremität	Stair-Measure-Test	Zeit für 9 Stufen herauf und herunter, MDC bei 9 Stufen: 5,49 s
	Muskelkraft lokal	Handheld-Dynamometer Dorsalextension, Plantarflexion OSG	Symmetrie-Index (Maximalkraft)

aus: Perrot u.a., Physiotherapie in der Orthopädie und Traumatologie (ISBN 9783132455306) © 2026 Georg Thieme Verlag KG Stuttgart • New York

MDC = Minimal Detectable Chance: Wert, den eine Intervention in einer Beobachtungsstudie ohne Vergleichsgruppe erzielen muss, um als klinisch relevant zu gelten

UAGS = Unterarmgehstützen

1. Jahr postoperativ: Beschwerden und Befunde

Die Beweglichkeit im unbelasteten OSG für Dorsalextension bzw. Plantarflexion ist 10/0/30.

- PSFS – 90 min spazieren: 10/10, 3–4 Stunden wandern 8/10 (leichte Schwellung)
- PSFS – Treppe herunter, 1 Stockwerk: 10/10
- Fuß-Funktions-Index: 4/180

Nun darf Samuel auch gern das Fitnessstudio aufsuchen, High-Impact-Übungen auf das OSG sollte er jedoch weiterhin meiden, wie z. B. Sprungtraining oder Stop-and-go-Sportarten.

2. Jahr postoperativ: Beschwerden und Befunde

Die Beweglichkeit im unbelasteten OSG für Dorsalextension bzw. Plantarflexion ist 10/0/30.

- PSFS – 3–4 Stunden wandern: 10/10 (keine Schwellung)
- ADL uneingeschränkt schmerzfrei, keine High-Impact-Aktivitäten, kein Joggen.

4. Jahr postoperativ: Beschwerden und Befunde

Samuel ist sehr zufrieden mit dem Verlauf. Zum Joggen geht er jedoch nicht mehr.

Die Beweglichkeit im unbelasteten OSG für Dorsalextension bzw. Plantarflexion ist 10/0/30.

- PSFS – 6 Stunden wandern: 10/10 (keine Schwellung)

An seinem Fuß zeigt sich eine zunehmende Hallux-valgus-Deformität mit einem Hallux-valgus-Winkel von 27°.

5. Jahr postoperativ: Beschwerden und Befunde

Sprechstunde Operateur

Erfreulicher Verlauf 5 Jahre nach der OSG-Prothesenimplantation. Schmerzen bestehen keine. Wanderungen über mehrere Stunden sind problemlos möglich. Konventionell-radiologisch stationärer Befund ohne Hinweise auf eine Prothesenlockerung. Es sind keine weiteren Verlaufskontrollen vorgesehen.

Samuels Hauptproblem ist jetzt ein leicht hinkendes Gangbild. Der linke Fuß ist schmerzfrei. Manchmal ist abends der Unterschenkel etwas angeschwollen.

Bei seinen Aktivitäten ist er nicht eingeschränkt. Lediglich beim schnellen Gehen spürt er eine leichte Unsicherheit, und zu rennen traut er sich nicht zu. Ansonsten ist er aktiv in der Freizeit.

Inspektion

Fußposition neutral, symmetrisch, paralleler Stand, Oberkörper leicht nach links geneigt mit erhöhter Standbelastung links; beidseitiger Hallux valgus, rechts > links bei kollabiertem Längsgewölbe (▶ Abb. 7.102).



Abb. 7.102 Inspektion 5 Jahre postoperativ nach Sprunggelenksprothese. (Quelle: Universitätsklinik Balgrist, C. Urfer)



Abb. 7.103 Belastete Dorsalextension des OSG, im Stand. (Quelle: Universitätsklinik Balgrist, C. Urfer)

Passive Beweglichkeit

- Unbelastete Dorsalextension und Plantarflexion im OSG: links 10/0/30°; rechts 20/0/60°
- belastete Dorsalextension im Stand im OSG: links 20°; rechts 30° (▶ Abb. 7.103).
- Inversion und Eversion beidseitig leicht eingeschränkt
- Längsgewölbe: rechts > links funktionell abgeflacht und strukturell leicht eingeschränkt.
- Knie symmetrisch, beidseitig leicht eingeschränkt bei 115°
- Hüfte weitgehend symmetrisch; Hüftextension links leicht vermindert zur Gegenseite.

Aktive Beweglichkeit

- Unbelastete Dorsalextension und Plantarflexion im OSG: links 5/0/20°; rechts 15/0/45°
- Knie und Hüfte beidseitig ohne relevanten Befund
- Fingerbodenabstand: 22 cm

aus: Perrot u.a., Physiotherapie in der Orthopädie und Traumatologie (ISBN 9783132455306) © 2026 Georg Thieme Verlag KG Stuttgart • New York

Muskellänge

- M. trizeps surae im Stand: beidseitig ohne relevanten Befund (symmetrische Spannung)
- ischiokrurale Muskulatur (Hamstrings) in Rückenlage: symmetrisch beidseitig leicht eingeschränkt
- M. rectus femoris in Bauchlage: links leicht vermindert im Vergleich zur Gegenseite.

Funktionelle Tests

- Trendelenburg-Test links: Oberkörper leicht ipsilateral verschoben mit 4-mal leichtem antippen 30 s möglich; Becken weitgehend stabil.
- Trendelenburg-Test rechts: Oberkörper stark ipsilateral verschoben und Beckenkippung kontralateral. Der Einbeinstand kann nur für einige Sekunden aktiv gehalten werden; keine Beckenkontrolle.
- Sit- to-Stand-Test 30 s ohne Armlehne, 14 Wdh., Beinachse rechts leicht im Knievalgus
- Stair-Measure-Test (9 Stufen) ohne Handlauf 14,2 s, alternierend, fühlt sich auf dem rechten Bein unsicher (keine Kraft)
- 6-Minuten-Gehtest: 625 m, linker Fuß ohne Beschwerden, Duchenne-Trendelenburg-Hinken rechts

Gang

- Schritttempo zügig, weitgehend symmetrisch, bei leicht überlangem Schritt beidseitig, normale Spur, rechter Fuß leicht in Außenrotation.
- Abrollbewegung links flüssig, aktives Abstoßen, in der terminalen Schwungphase aktive Dorsalextension im OSG (im Vergleich zur Gegenseite leicht vermindert). In der terminalen Standphase symmetrische Dorsalextension im OSG.
- Auffällig ist das rechts betonte Duchenne-Trendelenburg-Hinken mit der verminderten Beckenkontrolle in der Standphase. Das Armpendeln ist rechts reduziert. Zudem ist im rechten Bein die Abstoßbewegung (terminale Standphase-Vorschwungphase) abgeschwächt.

Muskelkraft

- Calf Raise beidseitig: 14 Wdh. dann Verminderung des Bewegungsausmaßes
- Calf Raise einbeinig: beidseitig nicht möglich, instabiler Stand rechts > links
- Kniestrecker und Kniebeuger im Sitz gegen manuellen Widerstand: rechts < links
- Dorsalextension im OSG isometrisch in 0° mit Handheld-Dynamometer (HHD): links 196 N, rechts 184 N
- Hüftabduktion isometrisch in 10° Abduktion mit HHD: links 153 N, rechts 126 N
- Fuß-Funktions-Index: 1/180.

Zusammenfassung der wichtigsten Befunde 5 Jahre postoperativ

Funktionell gesehen ist der schmerzfreie Gang am auffälligsten, wobei der linke operierte Fuß keine primäre Rolle spielt. Beweglichkeit, Koordination und Kraft sind ausreichend. Die rechte, nicht dominante Seite steht im Vordergrund. Der ausgeprägte Hallux valgus rechts ist teils symptomatisch und limitiert das Abstoßen. Die verminderte Hüft- und Beinkraft (dynamischer Knievalgus) rechts prägt den Hinkmechanismus.

Aufgrund des hohen Gangtempos verringert sich kompensatorisch das Duchenne-Trendelenburg-Hinken.

Aus physiotherapeutischer Sicht wäre aktuell das insuffiziente Gangbild zu behandeln und zu optimieren, um Samuels hohes Aktivitätsniveau zu erhalten. Ihn stört das Hinken nicht sehr, und er fühlt sich dadurch auch in seiner Leistungsfähigkeit nicht eingeschränkt. Beim Fitnesstraining liegt der Schwerpunkt auf der unteren Extremität mit Fokus auf einer guten Beinachsenkontrolle und einer bewussten Adressierung der Hüftabduktoren und -extensoren.

Clinical Reasoning

OSG-Mobilisation und Fuß-Bewegungsschiene

Die Anwendung der Fuß-Bewegungsschiene wurde bisher nicht systematisch untersucht. Es bestehen keine klaren Empfehlungen für ihre Anwendung und keine qualitativ hochwertigen Studien zu ihren Effekten.

Die Fuß-Bewegungsschiene wird in der postoperativen Nachbehandlung nach OSG-Prothesen-Implantation von uns nur selten angewendet. Den Patient*innen wird während des stationären Aufenthaltes eine aktiv-assistive Heimübung zur Automobilisation der OSG-Mobilität erläutert. Mit dieser kann bei trockenen Wundverhältnissen begonnen werden, um sie dann täglich durchzuführen. Die weitere Behandlung der OSG-Mobilität wird in der ambulanten Physiotherapie nach Fadenentfernung fortgeführt. Bei Samuel wurde die Fußbewegungsschiene nicht angewendet. Er hat das Heimprogramm mit den Mobilisationsübungen sehr gewissenhaft durchgeführt. Auch hat er lieber selbst zu Hause geübt, als regelmäßig die Physiotherapie zu besuchen.

Gang

Samuels Hauptproblem bei der ausgeprägten OSG-Arthrose ist die schmerzhaft eingeschränkte Gehfähigkeit und die verminderte Gelenkbeweglichkeit. Wissenschaftlich betrachtet lassen sich durch die Implantation einer OSG-Prothese postoperativ folgende biomechanischen Funktionen verbessern [1929] [1936]:

- Erhöhung der Ganggeschwindigkeit
- Zunahme der Beweglichkeit im Vor- und Rückfuß, im OSG etwa 20° mehr Gesamt-ROM, die oft zu Gunsten einer größeren ROM bei der Dorsalextension im OSG ausfällt
- Zunahme der Kraft der Plantarflexoren im Unterschenkel, welche das Treppensteigen verbessert.

Diese Faktoren befähigen dazu, mit der OSG-Prothese größere Schritte zu machen, auf den Fersen oder Zehen zu gehen. Dadurch wäre das Tragen von Schuhen mit Absätzen möglich und eine tiefe Hocke ausführbar. Im Vergleich zur Normalpopulation entspricht das annähernd den gleichen Werten [1935].

Diese biomechanischen Veränderungen führen zu einer starken Verbesserung bei den Alltagsfunktionen, was sich auch mithilfe des Patient-reported Outcome Measures aussagekräftig evaluieren lässt [1931].

Erfreulicherweise konnten bei Samuel die gleichen Effekte festgestellt werden, und mit der Fähigkeit, bis zu 6 Stunden zu wandern, zeigte er sich sehr zufrieden. Zudem wird der linke Fuß als beweglich empfunden.

Sportliche Aktivitäten

Die Betroffenen können ihr präoperatives Aktivitätslevel postoperativ meist leicht erhöhen. Low-Impact-Aktivitäten wie Schwimmen, Radfahren, Wandern oder Golf werden empfohlen. Ebenfalls scheint das Skifahren im Verlauf bei guter Muskulatur problemlos möglich zu sein. High-Impact-Aktivitäten wie Laufsport, Fußball und Tennis werden hingegen eindeutig nicht empfohlen. Letztlich sollte die individuelle Betrachtung des Patienten oder der Patientin im Vordergrund stehen [1931].

Der Zusammenhang von jüngeren sportlichen Personen mit OSG-TP und Return to Sport ist sehr schlecht untersucht und es können keine allgemeinen Aussagen getroffen werden. Eine individuelle Betrachtung ist auch hier nötig [1927].

Nach Einheilung der Prothese (in der Regel frühestens 3 Monate postoperativ) kann mit Low-Impact-Sportarten begonnen werden. Hier lassen sich vor allem Schwimmen und Radfahren empfehlen. High-Impact-Sportarten sollten aus unserer Sicht nicht mehr durchgeführt werden.

aus: Perrot u.a., Physiotherapie in der Orthopädie und Traumatologie (ISBN 9783132455306) © 2026 Georg Thieme Verlag KG Stuttgart • New York

7.8.4 Zusammengefasst

Samuel war präoperativ in den Aktivitäten (lange Spaziergänge und Wandern) stark eingeschränkt. Seine Beschwerden waren primär belastungs- und bewegungsabhängige anteriore Fußschmerzen im OSG links bei mittelmäßiger Steifigkeit im Gelenk. Präoperativ konnte ein Maßschuh keine wesentliche Linderung bewirken. 4 Monate nach der Implantation der OSG-Prothese war er beim Gehen schmerzfrei und fühlte sich im Alltag weitgehend uneingeschränkt. Nach rund einem Jahr konnte er seinen Hobbys

Tab. 7.35 Nachbehandlungsrichtlinien OSG-Totalprothese.
Die Rehabilitation stützt sich auf die chirurgischen Vorgaben und die zeitlichen Wundheilungsphasen. Bei Unklarheiten oder Fragen sollten die behandelnden Ärzt*innen oder die chirurgischen Fachkräfte kontaktiert werden.
Es sind hier nur allgemeine Maßnahmen sowie Anhaltspunkte angegeben, um möglichst umfassend zu behandeln. Der Belastungsaufbau soll aktivitätsorientiert sein und nach den Kriterien der Wundheilungsphasen und der Trainingslehre gestaltet werden. Durch Zusatzeingriffe können sich die zeitlichen Vorgaben ändern.

Zeit	Prozedere und Ziele	Physiotherapeutische Maßnahmen
1.–2. Woche	**Mobilisation im Unterschenkelgehgips mit 15 kg Teilbelastung für 2 Wochen**	Gangschule
	korrektes ADL-Verhalten (Gang, Treppe, Transfer usw.)	ADL-Training
	stabile und trockene Wundverhältnisse und Reduktion von Schwellung und Schmerz	Hochlagerung, Anpassungen der Belastungen
	Kontrolle der Fußbeweglichkeit (Stoffwechseltraining)	• passive Mobilisation des OSG ab 2. postoperativem Tag • Instruktion von Automobilisation
	Propriozeption (Wahrnehmung)	stabiler Untergrund unter Teilbelastung (Sitz)
3.–6. Woche	**kontinuierlicher Übergang zur Vollbelastung ohne Gips**	Instruktion Kreuzgang mit aufbauender Belastung im Konfektionsschuh
	Gehstöcke für ca. 6 Wochen	zunehmende Stockentwöhnung
	korrektes ADL-Verhalten (Gang, Treppe, Transfer usw.)	ADL-Training, Gangschule unter Beinachsenkontrolle
	Verbesserung der Fußbeweglichkeit	passive und aktive Mobilisation OSG, Instruktion von Automobilisation (Heimprogramm)
	koordinative Fähigkeiten und Gleichgewicht	• von stabilem Untergrund aufbauend zu labilem Untergrund • Gleichgewichtstraining
	Erhaltung von globaler Muskulatur	Hüft-Training und Rumpftraining
nach Arzttermin 7.–12. Woche	**normales Gangbild ohne Stöcke**	Gangschule unter Beinachsenkontrolle
	Kontrolle von Schwellung und Schmerz	bei Bedarf lymphologische Physiotherapie, Weichteiltechniken
	Verbesserung der Fußbeweglichkeit unter Belastung	aktive und passive Mobilisation des Fußes (manuelle Therapiekonzepte)
	Propriozeption und Stabilität	labiler Untergrund, dynamische Aktivität (Kreisel, Kippbrett, Matte usw.)
	Training der Koordination (motorisches Lernen)	• Krafttraining ohne Ermüdung (low load) • mögliche Skills: Squat, Good Morning, Dead Lift, Calf Raise, Squat Lunge, Step up, Bulgarian Split Squat
	Ausdauertraining (low-load)	Fahrradergometer, Crosstrainer, Aquafit, Laufband (Gehtraining)
	Krafttraining der globalen Muskulatur	medizinische Trainingstherapie mit Hüfttraining, Rumpftraining
nach 2. Arzttermin ab 4. Monat	• **Reintegration von ADL, Hobby und Freizeitsport** • **Erreichen der individuellen Ziele und Leistungsfähigkeit**	Analyse der sportmotorischen Grundeigenschaften (Kraft, Ausdauer, Schnelligkeit) der jeweiligen Sportart/Tätigkeit
	Kontrolle der Fußbeweglichkeit	aktive und passive Mobilisation des Fußes (manuelle Therapiekonzepte)
	Propriozeption, Koordination und Stabilisation	labile USF in der Dynamik und Funktion
	Kraftaufbau funktionell	Step up and down, Basic Lunge, Lunge front/side, einbeiniger Squat
	Training der Schnelligkeit (low-load)	Lauf-ABC (aufbauend von langsam zu schnell)
	Ausdauertraining (aufbauend zu high-load)	Fahrradergometer, Crosstrainer, Aquafit, Walking

aus: Perrot u.a., Physiotherapie in der Orthopädie und Traumatologie (ISBN 9783132455306) © 2026 Georg Thieme Verlag KG Stuttgart • New York



Abb. 7.104 Gelenkmobilisation im OSG. (Quelle: Universitätsklinik Balgrist, C. Urfer)

wieder beschwerdefrei nachgehen. Auch sein Fitnesstraining hat er zu diesem Zeitpunkt wieder aufgenommen.

Physiotherapeutisch hat er sehr von der gezielten Gelenksmobilisation des OSG (▶ Abb. 7.104) mit entsprechendem Heimprogramm, Gangschule und der Anleitung zum Krafttraining profitiert. Samuel hat durch seine hohe Bereitschaft zum Eigentraining und seinen aktiven Lebensstil selbst entscheidend zu der erfolgreichen Reha beigetragen.

Heute wird bei einem Standardeingriff ohne Risikofaktoren der Gips nur noch während der ersten 2 Wochen mit einer Teilbelastung von 15 kg getragen. Anschließend kann ohne Gipsanlage mit dem Belastungsaufbau begonnen und die Stockentlastung abgebaut werden (▶ Tab. 7.35).

7.9 Fallbeispiel Achillessehnenruptur

Corina Hofmann-Obrist, Michelle Müller, Lukas Weisskopf

Steckbrief Felix (40)

- Ärztliche Diagnose: Zustand nach operativer Achillessehnenrekonstruktion mit Plantarissehnen-Verstärkungsplastik
- Verordnung: AS Reko mit Plantarissehnenverstärkung
- Beruf und Hobbys: Außendienstangestellter; Fußball, Badminton

7.9.1 Ärztlicher Hintergrund

Achillessehnenrupturen treten in der Regel bei Sportler*innen und körperlich aktiven Personen mit hohen funktionellen Ansprüchen auf.

Die jährliche Inzidenz beträgt dabei 5–50 Ereignisse pro 100 000 Personen und ist somit eine der häufigsten Verletzungen des Bewegungsapparates [1948][1953][1967]. Die Inzidenz der Achillessehnenrupturen hat in den letzten Jahren zugenommen [1958], wobei Verletzungen bei Freizeitsportler*innen rund 75 % aller Achillessehnenrisse ausmachen und 8–20 % der Rupturen bei Leistungssportler*innen auftreten [1959][1960]. Daher ist es das Ziel jeder Behandlung bei diesen sportlichen Personen, die Funktionsfähigkeit optimal wiederherzustellen.

Was die optimale Therapie ist, wird weiterhin kontrovers diskutiert und sollte individuell entschieden werden. Hauptargumente sind dabei die Re-Rupturraten, welche bei der konservativen Therapie 2- bis 3-mal so hoch liegen wie bei operativen Versorgungen, sowie der funktionelle Anspruch der betroffenen Person und das individuelle Risikoprofil für Komplikationen insbesondere auch bzgl. Wundheilungsproblematik nach Operationen.



Abb. 7.105 Achillessehnenruptur links mit sog. „Hanging foot" als Zeichen des Vorspannungsverlustes der Achillessehne. (Quelle: ALTIUS Swiss Sportmed Center AG, L. Weisskopf)



Abb. 7.106 Komplette „Mid-portion"-Ruptur der linken Achillessehne mit separatem Soleus-Ausriss (Pinzette). (Quelle: ALTIUS Swiss Sportmed Center AG, L. Weisskopf)

Darüber hinaus beobachteten wir atypische Rupturen (z. B. ansatznahe oder proximale Läsionen) oder mehrstufige Rupturen bei über 10 % unserer eigenen athletischen Patient*innenpopulation. Letztere sind manchmal sehr schwer zu diagnostizieren und können nur mit einem offenen Operationsverfahren angegangen werden.

Die „typische", häufigste sog. Mid-portion-Ruptur (4–8 cm oberhalb des Calcaneus) ist immer asymmetrisch. In 80 % aller Fälle ist dabei auch noch der M. soleus isoliert von den oberflächlichen Fasern des Gastrocnemius-Komplexes abgerissen (▶ Abb. 7.105, ▶ Abb. 7.106).

Da der M. soleus mit einem Plantarflexionsanteil von 40 % (M. gastrocnemius 33 %, Zehenbeuger 27 %) der Hauptakteur der Achillessehne ist (insbesondere in Knieflexion) [1939], muss dieser unbedingt intraoperativ gezielt adressiert werden. Er sollte nach distal gezogen und wieder anatomisch fixiert werden, um das beste funktionelle Ergebnis zu erreichen.

Aus biomechanischen Studien ist bekannt, dass die höchste primäre Reißfestigkeit durch eine offene Achillessehnenreparatur erreicht werden kann, idealerweise mit der Triple-Bundle-Tech-

aus: Perrot u.a., Physiotherapie in der Orthopädie und Traumatologie (ISBN 9783132455306) © 2026 Georg Thieme Verlag KG Stuttgart • New York



Abb. 7.107 Zustand nach anatomischer Achillessehnenrekonstruktion nach Segesser und Weisskopf links mit Plantarisverstärkungsplastik. (Quelle: ALTIUS Swiss Sportmed Center AG, L. Weisskopf)

nik (▶ Abb. 7.107) [1948][1958][1959][1960], und dass die konservative Therapie im Vergleich zur chirurgischen Rekonstruktion zu einer geringeren mittleren Plantarflexionskraft führt [1956][1974].

Die richtige Länge der Achillessehne entscheidet in hohem Maße über die potenzielle Funktionsfähigkeit, da eine Verlängerung der Sehne zu Funktionsdefiziten führt [1944][1945][1952][1954]. Pro Zentimeter Verlängerung gegenüber der Gegenseite geht man von 10–15 % an Kraftverminderung aus.

Die Achillessehnen-Elongation stellt unserer Erfahrung nach ein häufiges und teils schwerwiegendes Problem nach Achillessehnenrupturen dar. Ein großer Anteil der hohen Prävalenz von Elongationen (in unserem Patient*innenengut in 10 Jahren über 200 symptomatische Fälle) kann durch eine zu hohe Krafteinwirkung auf die noch nicht geheilte Sehne während der Rehabilitation verursacht sein. Denn die gemessenen Kräfte auf die Achillessehne in den verschiedenen Orthesen oder speziellen Therapieschuhen sind teilweise deutlich höher als die primären Risskräfte, je nach Operationstechnik oder bei konservativer Therapie [1969].

Die ersten 10–12 Wochen sind dabei sehr entscheidend. Die Fersenkeilentlastung sollte erst nach 6 Wochen und über mindestens 10 Wochen langsam reduziert werden. Ein modifiziertes und frühfunktionelles Rehaprotokoll über mindestens 6 Monate und eine starke biologische und anatomische Reparatur der Achillessehne scheinen für einen optimalen, funktionellen Erfolg von Vorteil zu sein [1973].

7.9.2 Physiotherapie

In diesem Kapitel wird anhand eines Fallbeispiels der Rehabilitationsverlauf und der Weg zurück in den Sport nach operativer Achillessehnenrekonstruktion beschrieben. Das Ziel des Patienten ist es in einem Jahr wieder mit seiner Mannschaft Fußball spielen zu können. Um dieses Ziel zu erreichen, ist eine gute Kraftentwicklung der Wadenmuskulatur bis zum Ende der Rehabilitation notwendig. Dazu steht die frühzeitige Aktivierung im Achillessehnenschuh im Vordergrund, gefolgt vom Aufbau der Kraftausdauer bis hin zum gezielten Schnellkrafttraining für die Rückkehr in den Sport.

Sportartanalyse Fußball

Ein Fußballspiel bei Spieler*innen ab 40 Jahren dauert 2-mal 40 min mit einer Pause von 15 min. Fußball ist eine Kontaktsportart mit offensiven und defensiven Anteilen, die Zweikämpfe, Sprints usw. erfordert [1957]. Die aerobe Ausdauerfähigkeit ist wichtig, da die Spieler*innen je nach Position etwa 9–14 km pro Spiel zurücklegen [1942][1962]. Darüber hinaus wird die anaerobe alaktazide Ausdauerfähigkeit für Sprints benötigt. Sprints basieren auf wahrnehmungskognitiven Fähigkeiten (Antizipation und Entscheidungsfindung) und werden spontan ausgeführt [1965]. Voraussetzung dafür ist eine schnelle Reaktionsfähigkeit und Bewegungskoordination. Fußballspezifische Handlungen sind Dribbeln, Passen oder Ausweichen [1938]. Eine weitere wichtige Eigenschaft beim Fußballspiel ist die Wendigkeit (Richtungswechsel als Reaktion auf einen äußeren Reiz) [1965].

7.9.3 Physiotherapeutische Anamnese

Der 40-jährige Felix spielt leidenschaftlich gern Fußball in einer regionalen Liga. Bei einem Spiel im Sommer trat ihm ein Gegenspieler von hinten in die Achillessehne. Felix spürte sofort einen starken Schmerz oberhalb der Ferse und konnte mit dem rechten Fuß nicht mehr abrollen.

Felix hatte vor dem Unfall noch nie Probleme mit der Achillessehne. Er ist Nichtraucher und hatte nie Infiltrationen (z. B. mit Cortison) im Bereich der Achillessehne erhalten. Beruflich ist er im Außendienst tätig. Er spielt in der Seniorenliga Fußball, zudem Badminton und ist viel mit seinen Kindern unterwegs.

Aufgrund seiner sportlichen Ambitionen entschied man sich für eine offene Achillessehnenrekonstruktion nach Segesser und Weisskopf mit Plantarissehnen-Verstärkungsplastik [1972]. Die Operation wurde 8 Tage nach dem Unfall durchgeführt. Die Rehabilitation folgte nach dem Nachbehandlungsschema des Operateurs [1972].

Clinical Reasoning

Es gibt verschiedene Nachbehandlungsschemata nach Achillessehnenrekonstruktionen. Neuere Studien weisen darauf hin, dass eine frühe funktionelle Nachbehandlung und Vollbelastung zu einer schnelleren Rückkehr zur Arbeit und zum Sport führt, als eine Nachbehandlung mit längerer Immobilisation und Teilbelastung [1963]. Zudem verbessert eine frühe aktive Rehabilitation die Sehnenheilung, da die mechanische Belastung der Sehne die Kollagensynthese erhöhen kann [1940].

7.9.4 Physiotherapeutische Maßnahmen Woche 1–2 postoperativ

Ziele und Maßnahmen

Die Ziele für die Woche 1–2 sind die Reduzierung von Schwellungen und eine reibungslose Wundheilung.

Die physiotherapeutischen Maßnahmen in dieser Phase sind:

- abschwellende Maßnahmen: Hochlagern, Lymphdrainage, Kompression, evtl. BEMER-Matte (**bio**elektro**m**agnetische **E**nergie**r**egulation; Magnetfeldmatte zur Durchblutungs- und Regenerationsförderung)
- Weichteilbehandlung des Sehnengleitgewebes und der Wadenmuskulatur
- isolierte Aktivierung der M. gastrocnemius und M. soleus (auch mit Elektrostimulationsgerät).

Direkt nach der Operation darf Felix die operierte Seite in einem hohen Künzli-Schuh mit 4-cm-Keilen und einer Teilbelastung von 15 kg an Gehstöcken belasten. Damit er am Ende der Reha eine gute Kraftentwicklung erreicht, ist die Heilung in der ursprünglichen Länge der Sehne notwendig. Daher müssen die Sehnenansätze zu Beginn der Heilungsphase in der Spitzfußstellung so gut wie möglich einander angenähert werden. Bei einer zu frühen Dorsalextension im oberen Sprunggelenk (OSG) kommt es

aus: Perrot u.a., Physiotherapie in der Orthopädie und Traumatologie (ISBN 9783132455306) © 2026 Georg Thieme Verlag KG Stuttgart • New York

zu einer Elongation der Sehne und es wird keine akzeptable Kraftentwicklung mehr möglich sein [1966]. Die größte Sehnenverlängerung kann in den ersten 6 Wochen nach Operation auftreten [1955]. Sie ist auf Lückenbildungen, das Verrutschen von Nahtmaterial und Verformungen zurückzuführen [1946].

Ab dem ersten postoperativen Tag wird die Wadenmuskulatur in Spitzfußstellung isometrisch in Knieextension (vermehrte Aktivität des M. gastrocnemius) sowie in Knieflexion (vermehrte Aktivität des M. soleus) aktiviert. Dies kann mithilfe eines Elektrostimulationsgerätes einmal täglich mit dem Muskelaufbauprogramm unterstützt werden. Dies wirkt der Dekonditionierung der Wadenmuskulatur entgegen.

Der M. gastrocnemius ist für das Abdrucken des Fußes und den Vortrieb des Körpers verantwortlich. Der M. soleus ist der Haltemuskel mit der Hauptfunktion der Stabilisierung des Fußes im Stand [1966]. Wichtig sind dabei die Kontrolle und die Aktivierung der Zehen. Die Plantarflexion wird beim Zehenkrallen hauptsächlich von den Zehenbeugern ausgeführt, was häufig bei einer zu schwachen Wadenmuskulatur der Fall ist.

Clinical Reasoning

Durch die frühe Muskelkontraktion werden die Tenozyten aktiviert. Diese sind für die Produktion und Erhaltung der extrazellulären Matrix verantwortlich und befinden sich zwischen den Kollagenfibrillen. Zusätzlich werden die Fibroblasten stimuliert, die zusammen mit den Tenozyten in der Proliferationsphase vermehrt Kollagen Typ 3 bilden. Somit ist eine Aktivierung ab dem ersten postoperativen Tag sehr wichtig für eine optimale Sehnenstruktur [1966].

In dieser Phase trägt Felix Tag und Nacht einen Kompressionsstrumpf mit Rollen, die zur zusätzlichen Kompression dorsal der Malleolen angebracht sind (▶ Abb. 7.108). Nachts lagert er den Fuß mit einer Gipsschiene, die ventral am Unterschenkel und am Fuß angelegt wird. In der ersten Phase darf der Fuß nicht mit Eis gekühlt werden, da dies die Wundheilung stören und verlangsamen würde. Es gibt Hinweise darauf, dass durch einen BEMER-Einsatz die Mikrozirkulation in den Kapillaren erhöht wird. Dadurch wird möglicherweise die Wundheilung im Gewebe unterstützt und beschleunigt [1947].



Abb. 7.108 Applikation von Rollen hinter den Malleolen zur zusätzlichen Polsterung der Achillessehne nach Achillessehnennaht. (Quelle: Altius Swiss Sportmed Center AG, M. Müller)

Bei guter Wundheilung werden die Fäden nach 2 Wochen entfernt. Danach darf Felix im hohen Achillessehnenschuh mit den 4 cm Keilen zur Vollbelastung übergehen.

Woche 3–6 postoperativ

Ziele und Maßnahmen

Die Ziele für die 3.–6. Woche sind die Vollbelastung, ein hinkfreies Gangbild und der Aufbau der Koordination, Stabilität und Kraftausdauer.

Die physiotherapeutischen Maßnahmen in dieser Phase sind:

- abschwellende Maßnahmen: Hochlagern, Lymphdrainage, Kompression, evtl. BEMER-Matte
- Weichteilbehandlung des Sehnengleitgewebes und der Wadenmuskulatur
- isolierte Aktivierung der M. gastrocnemius und M. soleus (auch mit Elektrostimulationsgerät)
- Gangschule: Übergang in die Vollbelastung (Stockabbau) mit Fokus auf korrektes Abrollen über das Großzehengrundgelenk
- Koordination und Propriozeption: Stabilisationsübungen im Spitzfuß (keine Dorsalextension!)
- Koordination und Kraftausdauertraining KRS 1–2 (Fersen mit Keil unterlagern)
- Beginn mit Grundlagenausdauer: Fahrradergometer (Pedal Mittelfuß, Rückfuß)
- Erhaltungstraining Rumpf und obere Extremität.

In der 3. postoperativen Woche sind bis auf die zu diesem Zeitpunkt oft normale Schwellung keine Entzündungszeichen mehr vorhanden. Somit kann mit den ersten Übungen zur Stabilisierung des Fußes begonnen werden. Dabei wird mit lokal statischen Übungen begonnen, die allmählich durch dynamische Übungen gesteigert werden. Da Felix beschwerdefrei ist, werden die Stabilisationsübungen in der Physiotherapie in kurzer Zeit von beidbeinig auf einbeinig erschwert. Zu Beginn dürfen nur Stabilitätsübungen in der Sagittalebene (bis 0° Dorsalextension) durchgeführt werden, da Pro- und Supinationsbewegungen nicht erlaubt sind, denn diese würden die Achillessehne zu stark reizen. Die ersten Übungen werden auf stabilen Unterlagen durchgeführt, bevor dann auf instabile Unterlagen gewechselt wird. Bei instabilen Unterlagen, wie z. B. einem Wackelbrett, muss unbedingt eine Sicherung durch Erhöhung der Ferse gewährleistet sein (▶ Abb. 7.109).

Diese Unterstützung unter der Ferse ist bei allen Kraftübungen wichtig, um eine Dorsalextension im oberen Sprunggelenk (OSG) zu vermeiden. Somit werden Squats, Squat Lunges mit dem operierten Bein vorne, Deadlifts sowie die Standwaage mit einem Keil unter der Ferse durchgeführt (▶ Abb. 7.110). Das Wadentraining wird mit beidbeinigen Calf Raises aus der OSG-Spitzfußstellung gesteigert. Die Kraftübungen der Wade werden mittels initial statischem und zunehmend dynamischen Zehenspitzenstand von beidbeinig zu einbeinig aufgebaut. Zusätzlich trainiert Felix die Wade mit der Beinpresse in Knieextension für den M. gastrocnemius und im Sitz mit Zusatzgewicht auf dem distalen Oberschenkel für den M. soleus. Mithilfe des Kraftrehabilitationssystems (KRS) wird die Belastungssteigerung systematisch geplant [1941]. In dieser ersten Phase wird mit dem KRS 1–2 begonnen (Kraftausdauer, 20–30 Repetitions-Maximum, RM). Das Grundlagenausdauertraining wird ersatzweise auf dem Fahrrad-Ergometer durchgeführt.

Während dieser Zeit wird in der Physiotherapie zusätzlich das Gewebe um die Achillessehne durch Narbenmobilisation, Spannungsregulation der Muskulatur, fasziale Techniken und entstauende Handgriffe behandelt. Für eine optimale Kraftübertragung vom Fuß auf den Unterschenkel ist ein gutes Gleiten der Sehne entscheidend. Die subkutane Bursa, die zwischen der Achillessehne und der Haut liegt, unterstützt das Gleiten und das Paratenon.

aus: Perrot u.a., Physiotherapie in der Orthopädie und Traumatologie (ISBN 9783132455306) © 2026 Georg Thieme Verlag KG Stuttgart • New York