10 Pankreas

Karl-Heinz Deeg, Heike Taut (vormals beteiligt: Volker Hofmann)

10.1 Untersuchungstechnik und Normalbefund

Die sonografische Untersuchung der Bauchspeicheldrüse ist häufig durch störende Luftüberlagerungen aus dem Magen oder durch Darmgase aus dem Colon transversum erschwert. Hilfreich ist somit eine Untersuchung im nüchternen Zustand oder nach einer mehrstündigen Nüchternperiode. Die Untersuchung erfolgt in Rückenlage in Quer- und Längsschnitten durch den Oberbauch. Hierbei wird der Schallkopf im Bereich des Xiphoids und im Bereich des rechten Rippenbogens aufgesetzt und der linke Leberlappen als akustisches Fenster benutzt, sodass störende Gasüberlagerungen umgangen werden. Pankreaskorpus und -hals werden am besten von subxiphoidal, der Pankreaskopf und der Processus uncinatus vom rechten Rippenbogen aus dargestellt. Der Pankreasschwanz kommt am besten in Koronarschnitten durch die Milz oder die linke Niere als akustisches Fenster zur Abbildung.

Wenn das Pankreas trotz Gasüberlagerungen nicht darstellbar ist, kann man sich folgendermaßen helfen:

- Der Magen kann mit Flüssigkeit (z. B. stilles Wasser oder Tee) aufgefüllt werden. Dadurch erhält man ein akustisches Fenster, durch das das Pankreas dargestellt werden kann.
- Bei tiefer Inspiration (ältere Kinder) kann der linke Leberlappen als Schallfenster benutzt werden, um Pankreaskorpus und -schwanz darzustellen.
- Durch sanften und kontinuierlichen Druck auf das Abdomen kann Gas aus vorgelagerten Darmabschnitten verdrängt werden, sodass das Pankreas direkt unter der Bauchdecke abgebildet werden kann. Dies gelingt bei Säuglingen aufgrund der dünnen Bauchdecken besser als bei adipösen Jugendlichen.
- In Rechtsseitenlage kann das Duodenum mit Flüssigkeit gefüllt werden, sodass der Pankreaskopf besser darstellbar ist.

Der Pankreaskopf und der Processus uncinatus kommen am besten in einem Subkostalschnitt rechts zur Darstellung. Der Pankreasschwanz kann in Koronarschnitt von links durch die Milz als akustisches Fenster abgebildet werden. Beim Längsschnitt durch das Pankreas sollte die Milzvene als Leitstruktur verwendet werden (▶ Abb. 10.1, ▶ Abb. 10.2, ▶ Video 10.1). Das Organ kommt dabei direkt vor der Vena lienalis zur Darstellung.

▶ **Schallköpfe.** Die Untersuchung erfolgt am besten mit Curved-Array-Schallköpfen. Alternativ kann bei Säuglingen auch ein Linearschallkopf verwendet werden. Bei Gasüberlagerung und kleinem Schallfenster kann auch ein Sektorschallkopf hilfreich bei der Darstellung von Teilen des Pankreas sein.

▶ **Schallfrequenzen**

- Früh- und Neugeborene: 12–18 MHz
- Säuglinge: 12–14 MHz
- Kleinkinder: 8–12 MHz
- Schulkinder: 5–8 MHz
- Jugendliche: 3,5–5 MHz

▶ **Untersuchungsführung.** Die Untersuchung beginnt mit einem Transversalschnitt im Epigastrium (Oberbauchquerschnitt) (▶ Abb. 10.1). Zunächst stellt man sich den Truncus coeliacus dar, der als T-förmige Struktur aus der deszendierenden Aorta entspringt. Etwas weiter kaudal kommt das Pankreas zu Darstellung. Vor dem Pankreas verläuft am oberen Rand des Pankreas die Arteria lienalis zum Milzhilus.



Video 10.1 Untersuchung des normalen Pankreas im Oberbauchquerschnitt. Zur Darstellung des Pankreas sucht man die Vena lienalis als Leitschiene. Das Pankreas bildet sich dann direkt vor der Vena lienalis ab.

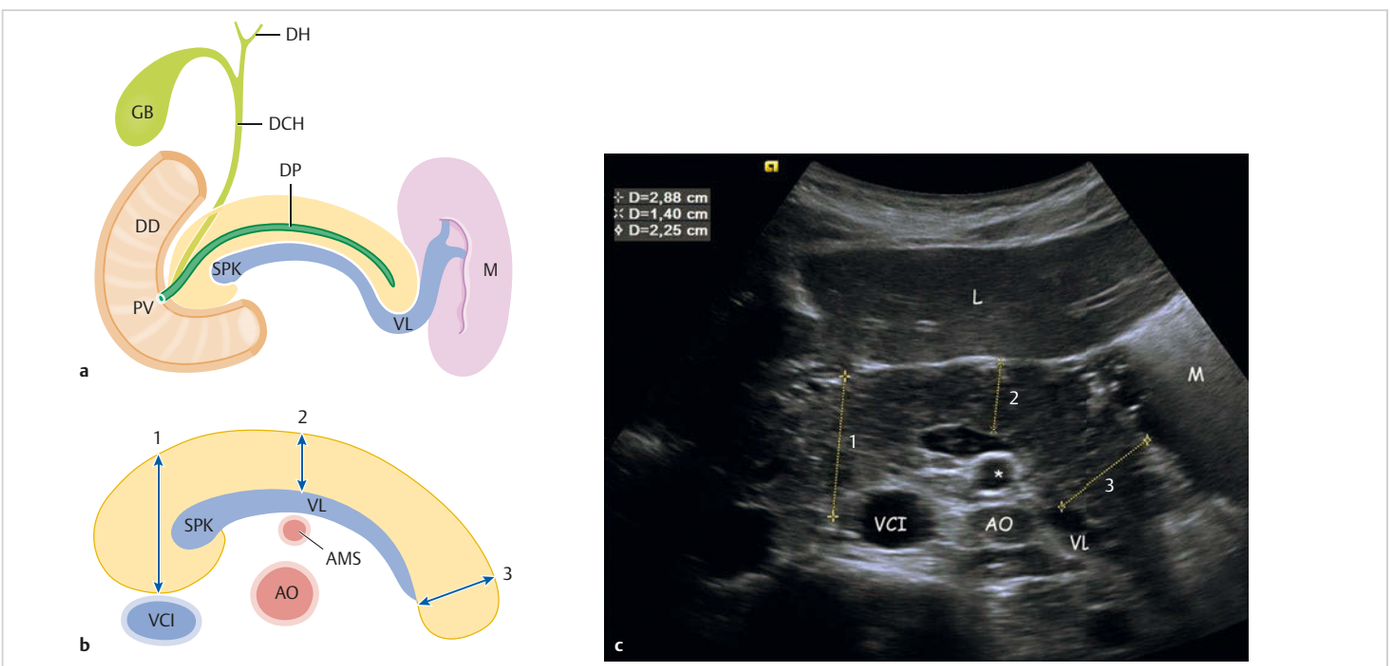

Abb. 10.1 Anatomie des Pankreas und der benachbarten anatomischen Strukturen.

a Schematische Darstellung des Pankreas und benachbarter anatomischer Strukturen. DCH = Ductus choledochus, DD = Duodenum, DH = Ductus hepatici, DP = Ductus pancreaticus, GB = Gallenblase, M = Milz, PV = Papilla Vateri, SPK = splenoportaler Konfluens, VL = Vena lienalis.

b Schematische Darstellung der Messpunkte im Pankreas. AMS = Arteria mesenterica superior, AO = Aorta, SPK = splenoportaler Konfluens, VCI = Vena cava inferior, VL = Vena lienalis, 1 = Durchmesser Pankreaskopf, 2 = Pankreaskorpus, 3 = Pankreasschwanz.

c Messpunkte im vergrößerten Pankreas bei einer Jugendlichen mit Pankreatitis. Folgende Messpunkte können bestimmt werden: 1 = Durchmesser Pankreaskopf, 2 = Korpus, 3 = Schwanz. AO = Aorta, L = Leber, M = luftgefüllter Magen, VCI = Vena cava inferior, VL = Vena lienalis, * = A. mesenterica superior.

aus: Deeg, Ultraschalldiagnostik in Pädiatrie und Kinderchirurgie (ISBN 9783132447769) © 2026. Thieme. All rights reserved.

Folgende vaskuläre Leitstrukturen sollten abgebildet werden (▶ Abb. 10.1, ▶ Abb. 10.2, ▶ Video 10.1):

- Die wichtigste Leitstruktur ist dabei die direkt dorsal des Pankreas verlaufende Vena lienalis.
- Im Bereich des Pankreaskopfes stellt sich der splenoportale Konfluens dar, wo Milzvene und Vena mesenterica superior sich zur Pfortader vereinigen. Hier kommt es zu einer Kaliberzunahme der Vena lienalis, die durch die Einmündung der Vena mesenterica superior von kaudal bedingt ist. Ab dem splenoportalen Konfluens spricht man dann von der Pfortader (▶ Abb. 10.2a, ▶ Abb. 10.2c, ▶ Abb. 10.2d).
- Dorsal der Milzvene wird die Arteria mesenterica superior quer getroffen. Sie ist immer von einem echogenen Halo (Fett) umgeben (▶ Abb. 10.2a, ▶ Abb. 10.2b, ▶ Abb. 10.2e).
- Dorsal der Milzvene und der quergetroffenen A. mesenterica superior kommt links die deszendierende Aorta, die quer getroffen wird, zur Darstellung. Sie stellt sich rund und pulsierend dar (▶ Abb. 10.2a, ▶ Abb. 10.2b, ▶ Abb. 10.2e).
- Rechts hinter dem Pankreaskopf und dem splenoportalen Konfluens bildet sich dorsal des Processus uncinatus die quer getroffene Vena cava inferior oval ab (▶ Abb. 10.2a, ▶ Abb. 10.2b).

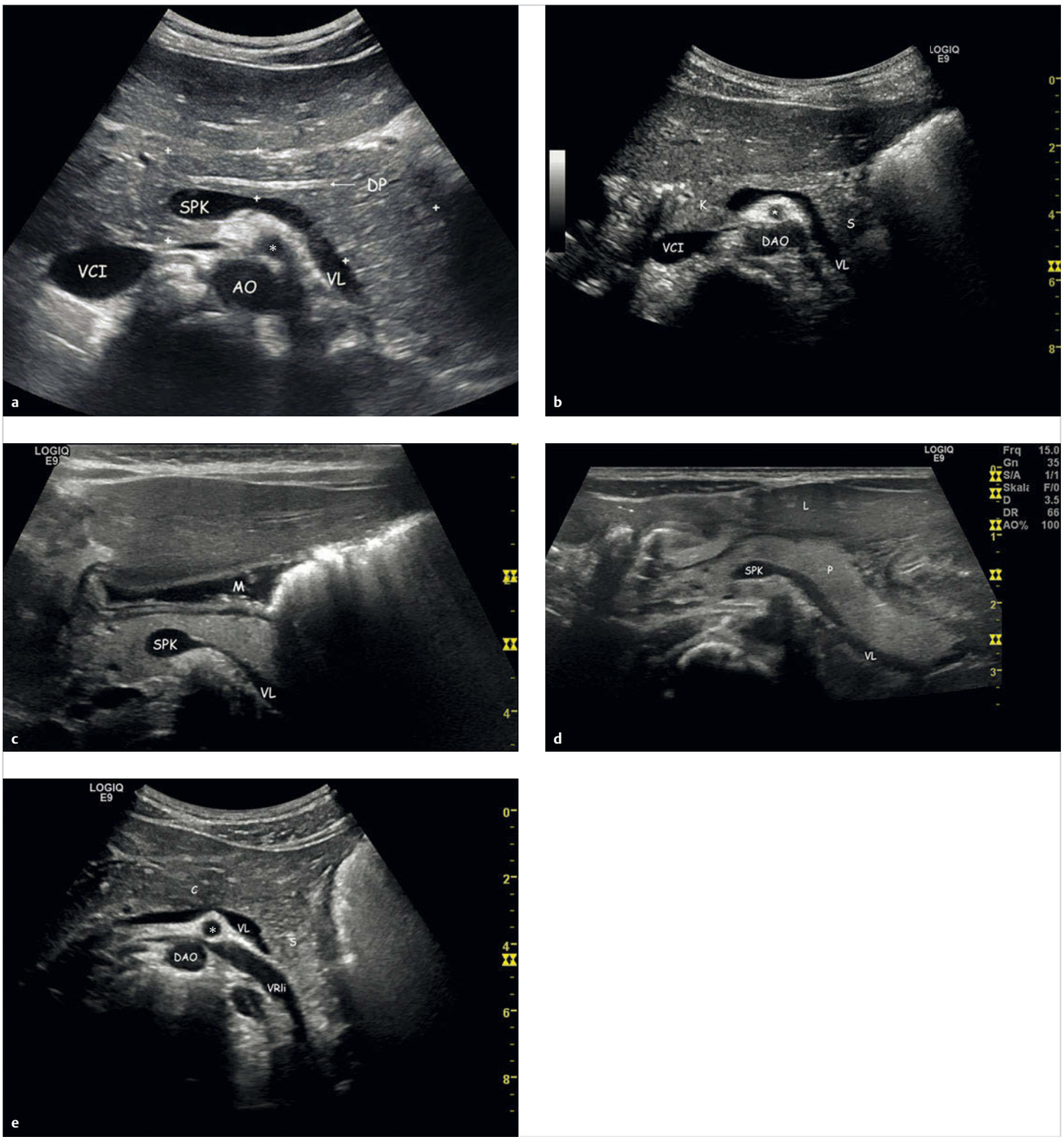

Abb. 10.2 Oberbauchquerschnitt durch das Pankreas. a–e Als Leitschiene wird die Vena lienalis (VL) verwendet. Das Pankreas kommt vor dieser Leitstruktur zur Darstellung. Das Pankreas hat bei Neugeborenen eine höhere Echogenität als die Leber (s. Abb. **c, d**). AO = Aorta, C = Pankreaskorpus, DAO = deszendierende Aorta, DP = Ductus pancreaticus, K = Pankreaskopf, M = Magen, L = Leber, P = Pankreas, S = Pankreasschwanz, SPK = splenoportaler Konfluens, VCI = Vena cava inferior, VL = Vena lienalis, VR li = linke Vena renalis, * = A. mesenterica superior.

aus: Deeg, Ultraschalldiagnostik in Pädiatrie und Kinderchirurgie (ISBN 9783132447769) © 2026. Thieme. All rights reserved.

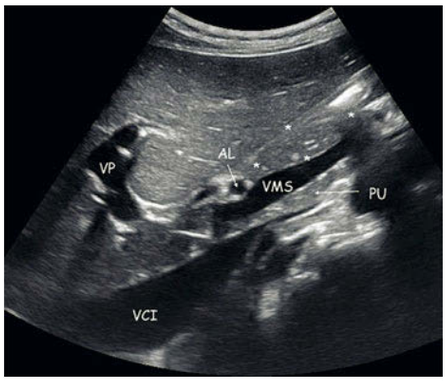

Abb. 10.3 Oberbauchlängsschnitt vor der Vena mesenterica superior (VMS) durch das Pankreas. Pankreaskopf durch * markiert. AL = Arteria lienalis, PU = Processus uncinatus, VCI = Vena cava inferior, VP = Vena portae.

Das Pankreas liegt quer im Oberbauch und reicht dabei von der Pars descendens des Duodenums bis zum Milzhilus. Hierbei wird zwischen Pankreaskopf, -korpus, -schwanz und Processus uncinatus unterschieden. Der Pankreaskopf liegt medial des Duodenums und rechts lateral des splenoportalen Konfluens. Der Korpus kommt direkt vor der Vena lienalis und dem splenoportalen Konfluens zur Darstellung. Der Pankreasschwanz liegt links medial der zum Milzhilus ziehenden Milzvene. Der Processus uncinatus ist ein Teil des Pankreaskopfes, der sich hinter dem splenoportalen Konfluens nach dorsal und medial erstreckt.

Wird der Schallkopf in Oberbauchlängsschnitten von links nach rechts verschoben, erhält man verschiedene Querschnitte durch die Bauchspeicheldrüse. Hier erscheint das Pankreas als ovaläre, echoarme Struktur, die unterhalb der Leber und hinter dem Magen zu sehen sind (▶ Abb. 10.3). Ventral der Vena cava inferior und der Vena mesenterica superior kommt der Pankreaskopf und der Processus uncinatus zur Darstellung. Vor der Aorta und der Arteria mesenterica superior wird der Pankreaskorpus abgebildet.

▶ **Binnenreflexmuster.** Das Pankreas ist glatt begrenzt und hat ein echoarmes, leberähnliches Binnenreflexmuster. Das echoarme Binnenreflexmuster wird durch die Menge an Drüsengewebe bei jungen Kindern mit wenig Fett- und Bindegewebe hervorgerufen. Beim Neugeborenen ist die Echogenität des Pankreas etwas höher als die der Leber (▶ Abb. 10.2c, ▶ Abb. 10.2d). Nach der Neugeborenenperiode nimmt die Echogenität ab. Mit zunehmendem Alter nimmt die Echogenität des Pankreas bis ins Erwachsenenalter wieder zu.

Hyperhepatische Echogenität des Pankreas deutet nicht immer auf eine chronische Pankreatitis hin, sondern findet sich auch bei:
- Früh- und Neugeborenen (▶ Abb. 10.2c, d) [100]
- Pankreasödem
- Fibrose und Lipomatose
- Hämosiderose durch vermehrte Eisenablagerungen [27] [83] [98]
- Therapie mit Kortikosteroiden
- Shwachman-Syndrom [79]
- Mukoviszidose

Tab. 10.1 Normale Pankreasdurchmesser in Abhängigkeit vom Alter – maximale a.-p.-Distanz (in cm) [86].

Alter	Caput	Korpus	Kauda
< 1 Monat	1,0 ± 0,4	0,6 ± 0,2	1,0 ± 0,4
1 Monat bis 1 Jahr	1,5 ± 0,5	0,8 ± 0,3	1,2 ± 0,4
1–5 Jahre	1,7 ± 0,3	1,0 ± 0,2	1,8 ± 0,4
5–10 Jahre	1,6 ± 0,4	1,0 ± 0,3	1,8 ± 0,4
10–15 Jahre	2,0 ± 0,5	1,0 ± 0,3	2,0 ± 0,4

▶ **Größe des Pankreas.** Die Größe des Pankreas hängt vom Alter und dem Ort der Messung ab (▶ Tab. 10.1). Mit zunehmendem Alter nimmt die Größe des Pankreas zu, dies gilt ganz besonders für das erste Lebensjahr.

Der Pankreaskopf und -schwanz sind dicker, während der Pankreaskorpus am schmalsten ist. Der Durchmesser des Pankreaskorpus sollte 1 cm nicht überschreiten.

Die Dicke des Pankreas wird im Bereich des Kopfes, des Korpus und des Schwanzes gemessen, wie in ▶ Abb. 10.1b und ▶ Abb. 10.1c dargestellt.

▶ **Ductus pancreaticus.** Der Ductus pancreaticus kommt am besten im Oberbauchquerschnitt zur Darstellung. Er kann als feine echogene Linie oder als feine tubuläre Doppelkontur dargestellt werden (▶ Abb. 10.2a) [14]. Der Ductus pancreaticus ist häufig so schmal, dass sein Lumen mit konventionellen Schallköpfen mit einer Frequenz unter 8 MHz nicht abgebildet werden kann. Er kann aufgrund seines Verlaufs nur im Kopf- und Korpusbereich kurzstreckig dargestellt werden. Der Durchmesser beträgt bei gesunden Kindern 1,65 + 0,45 mm [88].

Nach Literaturangaben ist ein Durchmesser von
- über 1,5 mm bei Kindern zwischen 1 und 6 Jahren,
- über 1,9 mm bei Kindern zwischen 7 und 12 Jahren und
- über 2,2 mm bei Kindern zwischen 13 und 18 Jahren

pathologisch und häufig mit einer akuten Pankreatitis assoziiert [14].

Der Ductus choledochus erscheint als echofreie Struktur hinter dem Pankreaskopf. Die Vereinigung zwischen Ductus pancreaticus und choledochus kann meist nicht dargestellt werden.

Merke

Folgende Punkte sollten bei der Beurteilung des Pankreas beschrieben werden:
- Größe (▶ Tab. 10.1)
- Form
- Kontur
- Echogenität: echoarm – echogen – körnig
- Binnenreflexmuster: homogen – inhomogen
- Weite des Ductus pancreaticus

10.2 Kongenitale Fehlbildungen

- Die häufigste kongenitale Fehlbildung ist das **Pancreas divisum.** Während der Embryonalzeit kommt es nicht zur Verschmelzung des ventralen und dorsalen Pankreaskanals. Beide Ductus pancreatici bleiben getrennt. Meistens bleibt diese Fehlbildung ohne Symptome, gelegentlich kommt es jedoch zu rezidivierenden Pankreatitiden. Die sonografische Darstellung beider Ductus ist meist nicht möglich.
- Eine **Agenesie des Pankreas** ist selten und mit dem Leben nicht vereinbar.
- Eine Agenesie der dorsalen Pankreasanlage führt zu einer **Hypoplasie des Pankreas** [14]. In diesem Fall lässt sich nur ein kleiner Pankreaskopf darstellen, während die übrigen Anteile des Pankreas fehlen.
- Wenn sich eine zweigeteilte Pankreasknospe weiterentwickelt, kann sich ein **Pancreas anulare** entstehen. Beim Pancreas anulare umgibt Pankreasgewebe das Duodenum zirkulär und kann zu einer hochgradigen Duodenalstenose oder zur Duodenalatresie führen. Die Kinder fallen mit galligem Erbrechen nach der ersten Nahrungsaufnahme auf. Beweisend ist das „Double-Bubble-Zeichen" in der Röntgenübersichtsaufnahme im Hängen oder im Ultraschall. Die Röntgenaufnahme ist aus strahlenhygienischen Gründen nicht mehr indiziert, da man die Diagnose zuverlässig auch sonografisch stellen kann. Allerdings erschwert oft Luft im Magen und Duodenum die sonografische Darstellung. Deswegen muss vor der sonografischen Untersuchung die Luft im Magen mit einer Magenablaufsonde abgezogen und der Magen mit 50–100 ml Tee aufgefüllt werden. Im Ultraschall sieht man im linken Abdomen einen großen, flüssigkeitsgefüllten Hohlraum, der dem Magen entspricht, und im rechten Abdomen einen kleineren Hohlraum, der dem flüssigkeitsgefüllten proximalen Duodenum entspricht (▶ Video 10.2).
  Das Pancreas anulare lässt sich durch eine Untersuchung in leichter Rechtsseitenlage abbilden. Durch die Lagerung auf der rechten Seite steigt verbliebene Luft ins proximale Duodenum, sodass das blind endende Duodenum und das Pancreas anulare dargestellt werden können (▶ Abb. 10.4, ▶ Video 10.2). Durch kontinuierliches Verschieben des Schallkopfes nach kaudal kann man das sich verjüngende Duodenum, das dann im Pancreas anulare endet, darstellen [76]. Die Ursache für eine Duodenalatresie ist in den meisten Fällen ein Pancreas anulare.

aus: Deeg, Ultraschalldiagnostik in Pädiatrie und Kinderchirurgie (ISBN 9783132447769) © 2026. Thieme. All rights reserved.

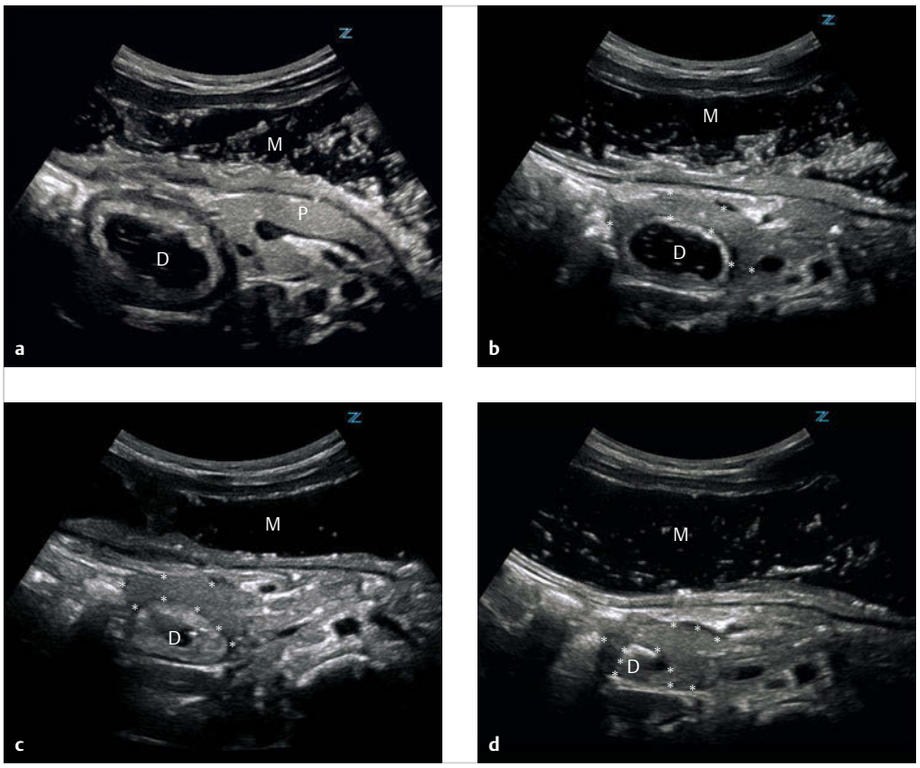

Abb. 10.4 Pancreas anulare bei einem Neugeborenen mit Duodenalatresie (Oberbauchquerschnitte). **a–d** Durch kontinuierliches Verschieben des Schallkopfes nach kaudal kann man das sich verjüngende Duodenum (D) und das Pancreas anulare erkennen, das das Duodenum ringförmig umgibt (**c, d**). Das Pancreas anulare ist durch * markiert. M = Magen, P = Pankreas.

- Eine weitere Fehlbildung ist das **Common-Long-Channel-Syndrom**, das bereits im Kapitel über die Dilatation der Gallenwege erwähnt wurde. Die normalerweise wenige Millimeter lange gemeinsame Strecke von Ductus choledochus und pancreaticus bis zur Papille ist beim Common-Long-Channel um mehr als das Doppelte verlängert (▶ Abb. 10.5a) [50] [51]. Bei diesem Syndrom mündet der Ductus choledochus vor der Duodenalwand und vor dem Sphinkter Oddi. Der gemeinsame Gang hat normalerweise eine Länge von nur 5 mm; wenn er länger als 10 mm ist, gilt er als verlängert [39] [50] [51] [91]. Auch mit den modernen, hochauflösenden Ultraschallgeräten ist es nicht möglich, den verlängerten Ausführungsgang darzustellen. Dies gelingt nur mit der ERCP oder der MRCP. Durch die Mündung des Ductus choledochus in den Ductus pancreaticus und den gemeinsamen präpapillären Verlauf kann es zum Reflux von Gallesekret in den Pankreasgang kommen, sodass rezidivierende Pankreatitiden resultieren können. Umgekehrt kann es durch Reflux von Pankreassekret in den Ductus choledochus zu rezidivierenden Cholangitiden kommen (▶ Abb. 10.5a) [39] [50] [51]. In der Folge können sich Steine im Ductus pancreaticus bilden, die dann eine Abflussbehinderung zur Folge haben. Sonografisch lassen sich sowohl der erweiterte Ductus pancreaticus als auch der erweiterte Ductus choledochus nachweisen (▶ Abb. 10.5b, ▶ Abb. 10.5c, ▶ Abb. 10.5d). Die Abflussbehinderung kann durch Entfernung der Konkremente mit der ERCP beseitigt werden (▶ Abb. 10.5e, ▶ Abb. 10.5f).

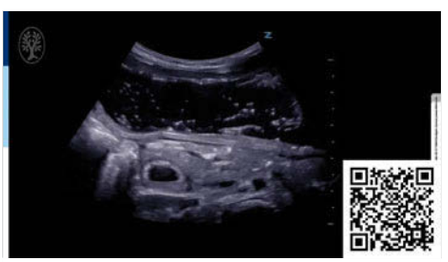

Video 10.2 Pancreas anulare bei einem Neugeborenen mit Duodenalatresie im Oberbauchquerschnitt. Der Magen ist mit Tee aufgefüllt. Hinter dem Magen stellt sich das Duodenum als runde Struktur dar. Sie wird ringförmig von echogenem Pankreasgewebe ringförmig umgeben.

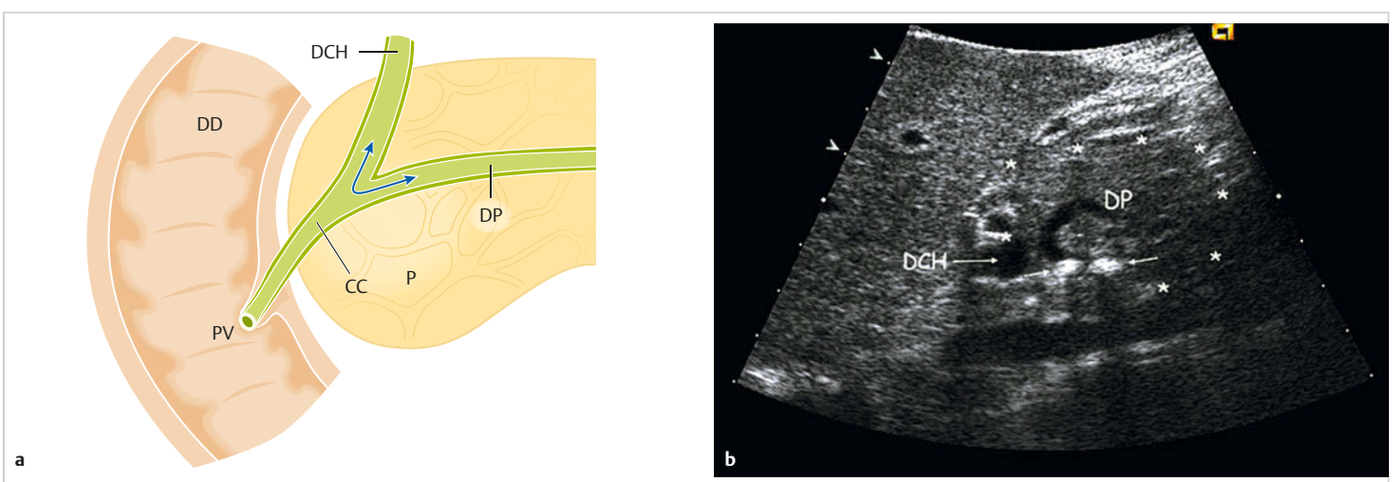

Abb. 10.5 Common Long Channel.
a Schematische Darstellung des Common Long Channel (CC). Beim Common Long Channel mündet der Ductus choledochus (DCH) vor der Papilla Vateri (PV) in den Ductus pancreaticus (DP). Dadurch kann es zum Reflux von Gallesekret in den Ductus pancreaticus kommen und umgekehrt. DD = Duodenum, P = Pankreas.
b Längsschnitt durch den Oberbauch in Höhe des Pankreaskopfes (*). Erweiterung von Ductus pancreaticus (DP) und des Ductus choledochus (DCH) durch 2 Steine mit Steinschatten (Pfeile) im Common Channel.

aus: Deeg, Ultraschalldiagnostik in Pädiatrie und Kinderchirurgie (ISBN 9783132447769) © 2026. Thieme. All rights reserved.

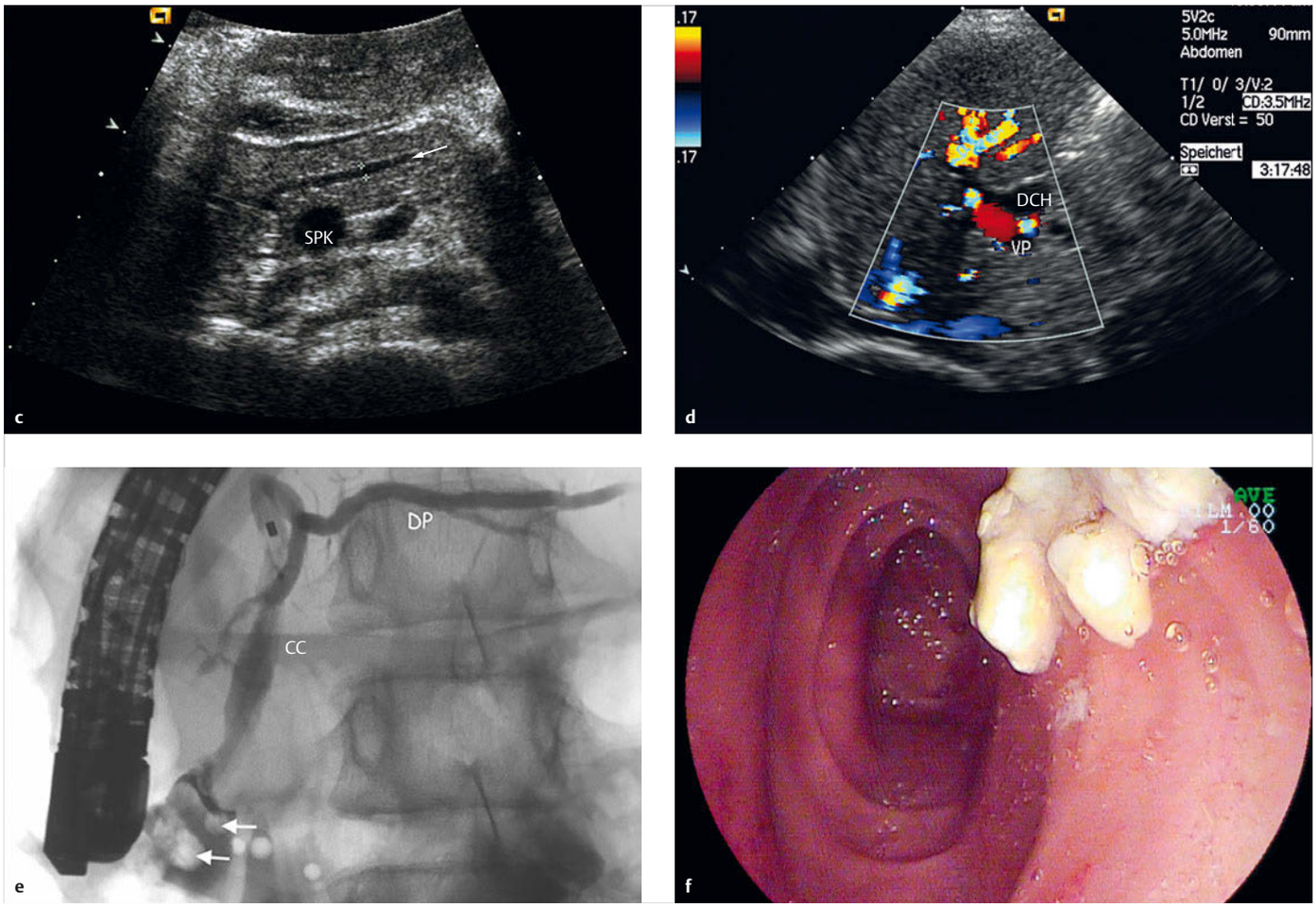

Abb. 10.5 Fortsetzung.
- **c** Oberbauchquerschnitt durch das Pankreas zeigt einen erweiterten Ductus pancreaticus (Pfeil). SPK = splenoportaler Konfluens.
- **d** Farbkodierte Dopplersonografie eines Längsschnitts durch die Leber in Höhe der Medioklavikularlinie: erweiterter Ductus choledochus (DCH). VP = Vena portae (rot), Lebervenen blau, Leberarterien mosaikartig gelb-grün.
- **e** ERCP des Ductus pancreaticus (DP). Im erweiterten Common Channel (CC) finden sich präpapillär 2 Konkremente, die durch Pfeile markiert sind.
- **f** Endoskopische Entfernung der Konkremente (Blick ins Duodenum).

10.3 Kongenitale Systemerkrankungen

10.3.1 Zystische Fibrose

Die häufigste Ursache einer chronischen Pankreasinsuffizienz ist die zystische Fibrose. Typisch für die Erkrankung sind abnorm dickflüssige Sekretionen, die eine Obstruktion des Pankreasganges zur Folge haben können und zu Atrophie, Fibrose und Fetteinlagerung im Pankreas führen können [1] [78].

Bei Kindern mit Mukoviszidose findet sich eine zunehmende Echogenität des Pankreas (weißes Pankreas) (▶ Abb. 10.6, ▶ Abb. 10.7a). Die Echogenitätsvermehrung wird durch zunehmende Pankreasverfettung, Fibrosierung und Atrophie des Organs hervorgerufen. Mit steigendem Alter nimmt die Größe des Pankreas ab, sodass letztendlich eine Pankreasatrophie die Folge ist (▶ Abb. 10.6b). Weiterhin können sich bei älteren Kindern Zysten im Bereich des Pankreas bilden (▶ Abb. 10.7b, ▶ Abb. 10.7c, ▶ Abb. 10.7d) [1] [10] [40]. Die Zysten imponieren als dünnwandige, echoarme bis echofreie Raumforderungen mit einer Größe von 1–9 cm [1] [10] [40]. In seltenen Fällen lassen sich bereits beim Neugeborenen kleine Zysten im Pankreas nachweisen.

Verkalkungen im Bereich des Pankreas findet man relativ selten bei Kindern mit Mukoviszidose. Sie sind, wenn vorhanden, diffus über das echogene Pankreas verteilt (▶ Abb. 10.20f).

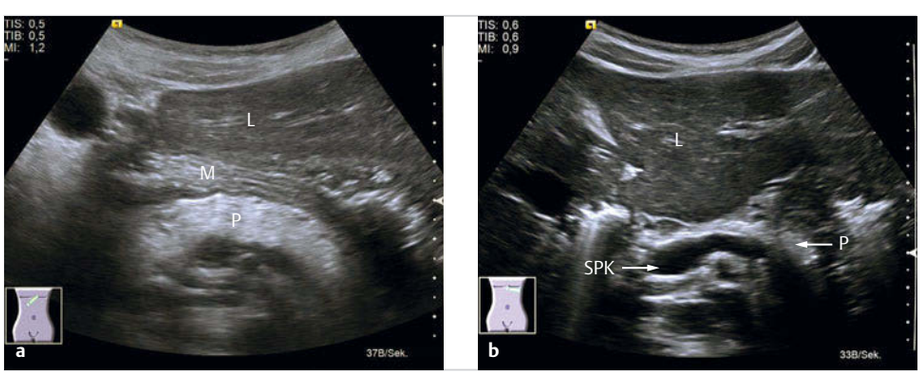

Abb. 10.6 Pankreasveränderungen bei Mukoviszidose.
- **a** Echogenes, normal großes Pankreas bei einem Kind mit Mukoviszidose im Oberbauchquerschnitt. L = Leber, M = Magen, P = Pankreas.
- **b** Atrophiertes, echogenes Pankreas bei einem Kind mit Mukoviszidose im Oberbauchquerschnitt. L = Leber, P = Pankreas, SPK = splenoportaler Konfluens.

aus: Deeg, Ultraschalldiagnostik in Pädiatrie und Kinderchirurgie (ISBN 9783132447769) © 2026. Thieme. All rights reserved.

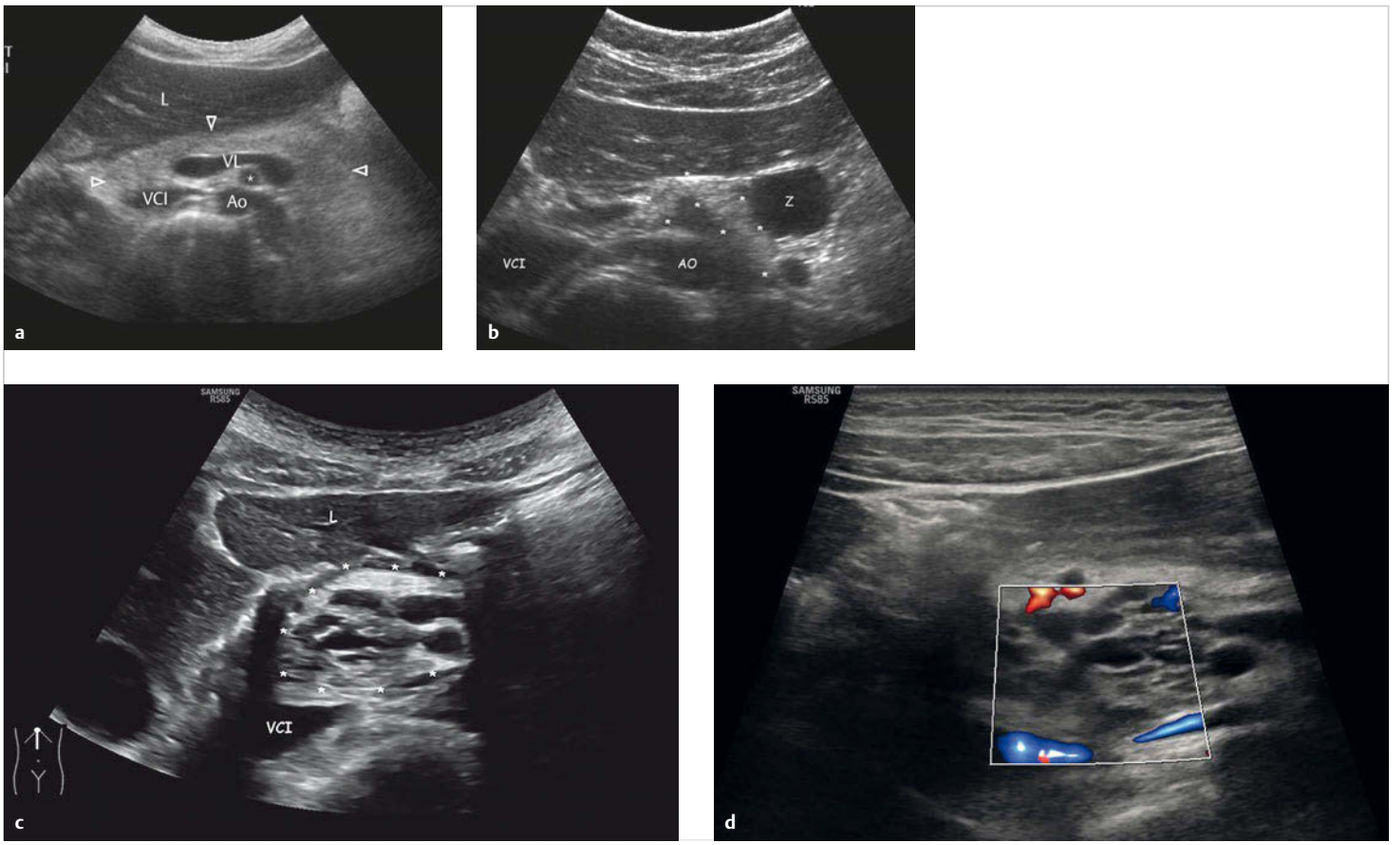

Abb. 10.7 Auffälligkeiten des Pankreas bei Mukoviszidose.

a Oberbauchquerschnitt bei einer 22-jährigen Patientin mit Mukoviszidose. Echogenes verschmälertes Pankreas (Pfeilspitzen) infolge von Fibrose und Ersatz durch Fettgewebe des exokrinen Pankreasgewebes. Ao = Aorta, L = Leber, VCI = Vena cava inferior, VL = Vena lienalis, * = Arteria mesenterica superior. (Quelle: Ingmar Gaßner, Innsbruck)

b Atrophiertes Pankreas (*) mit Zyste (Z) am Übergang des Pankreaskorpus zum Pankreasschwanz bei einer 22-jährigen Patientin mit Mukoviszidose. Das Pankreas ist sehr schmächtig und echodicht. AO = Aorta, VCI = Vena cava inferior. (Quelle: Ingmar Gaßner, Innsbruck)

c Multiple Zysten im Bereich des Pankreaskopfes (Markierung) bei einem 13-jährigen Jungen mit Mukoviszidose (Oberbauchquerschnitt in Höhe des rechten Rippenbogens). VCI = Vena cava inferior, L = Leber. (Quelle: Doris Franke, Hannover)

d Mit der farbkodierten Dopplersonografie können die Zysten eindeutig von Gefäßen abgegrenzt werden. (Quelle: Doris Franke, Hannover)

10.3.2 Systemerkrankungen mit Pankreasbeteiligung

Das **Shwachman-Diamond-Syndrom** (SDS) ist eine seltene, angeborene Erkrankung, die durch eine exokrine Pankreasinsuffizienz, Panzytopenie, vor allem Neutropenie, eine erhöhte Inzidenz von Leukämien, Skelettfehlbildungen (metaphysäre Dysostosen) und Minderwuchs gekennzeichnet ist. Nach der Mukoviszidose ist es die zweithäufigste Ursache für eine exokrine Pankreasinsuffizienz im Kindesalter.

Sonografisch ist die Echogenität des Pankreas ähnlich wie bei der Mukoviszidose diffus durch zunehmende Fetteinlagerung erhöht (▶ Abb. 10.8a). Initial ist das Pankreas vergrößert. Mit zunehmendem Alter wird das Pankreas kleiner (▶ Abb. 10.8). Im Gegensatz zur Mukoviszidose findet man keine Verkalkungen und keine Zysten [5] [86] [88].

Weitere Systemerkrankungen mit Pankreasbeteiligung sind die **aplastische Anämie mit sekundärer Transfusionshämosiderose** und die **Hämochromatose** (▶ Abb. 10.8b). Bei diesen Erkrankungen ist das Organ diffus vergrößert und weist eine veränderte, meist vermehrte Echogenität auf.

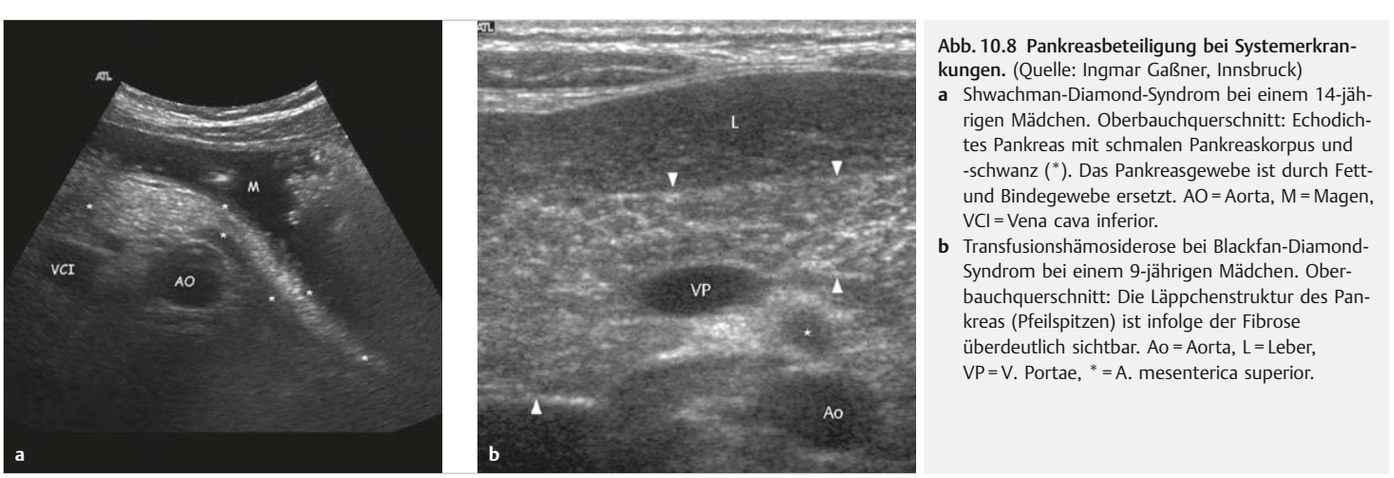

Abb. 10.8 Pankreasbeteiligung bei Systemerkrankungen. (Quelle: Ingmar Gaßner, Innsbruck)

a Shwachman-Diamond-Syndrom bei einem 14-jährigen Mädchen. Oberbauchquerschnitt: Echodichtes Pankreas mit schmalen Pankreaskorpus und -schwanz (*). Das Pankreasgewebe ist durch Fett- und Bindegewebe ersetzt. AO = Aorta, M = Magen, VCI = Vena cava inferior.

b Transfusionshämosiderose bei Blackfan-Diamond-Syndrom bei einem 9-jährigen Mädchen. Oberbauchquerschnitt: Die Läppchenstruktur des Pankreas (Pfeilspitzen) ist infolge der Fibrose überdeutlich sichtbar. Ao = Aorta, L = Leber, VP = V. Portae, * = A. mesenterica superior.

aus: Deeg, Ultraschalldiagnostik in Pädiatrie und Kinderchirurgie (ISBN 9783132447769) © 2026. Thieme. All rights reserved.

10.3.3 Nesidioblastose (kongenitaler Hyperinsulinismus)

Bei der Nesidioblastose liegt ein Hyperinsulinismus vor, der bereits beim Neugeborenen zu schweren Hypoglykämien führen kann. Diese seltene Erkrankung kann familiär auftreten. Sie ist durch einen Defekt im Chromosom 11 bedingt und kann autosomal-rezessiv oder -dominant vererbt werden. Bei der Nesidioblastose liegt eine Hyperplasie der Inselzellen der Bauchspeicheldrüse vor.

Histologisch unterscheidet man zwei Formen, eine diffuse und eine fokale Form [16] [84]. Die diffuse Form macht 2/3 bis 3/4 aller Nesidioblastosefälle aus [88]. Klinisch sind beide Formen nicht voneinander zu unterscheiden. Die fokale Form ist durch eine fokale Hyperplasie der Inselzellen gekennzeichnet, während bei der diffusen Form alle Beta-Zellen hypertrophiert sind.

Sonografisch stellt sich das Pankreas bei der diffusen Form entweder normal oder in seiner Gesamtheit mit einer diffus vermehrten Echogenität dar. Mit hochauflösenden Schallköpfen kann man bei der fokalen Form evtl. fokale, echoarme Herde finden, die man dann operativ unter Schonung des übrigen Pankreasgewebes enukleieren kann, sodass keine subtotale Pankreasresektion erforderlich ist (▶ Abb. 10.9, ▶ Video 10.3) [99]. Sonografische Kontrollen nach subtotaler Pankreasresektion haben eine fast vollständige Regeneration gezeigt [11].



Video 10.3 Fokale Form des Hyperinsulinismus. Im Bereich des Pankreaskopfes fokale echoarme Raumforderung. (Quelle: Ludwig von Rohden, Magdeburg)

10.4 Pankreatitis

Pankreatitiden im Kindesalter können im Zusammenhang mit Virusinfektionen, Fehlbildungen der Gallenwege und der Pankreasausführungsgänge, bei Cholelithiasis, posttraumatisch sowie bei Therapie mit unterschiedlichen Medikamenten auftreten. In etwa 30 % aller Fälle bleibt die Ursache unklar [92].

Mögliche Ursachen der Pankreatitis sind in der nachstehenden Übersicht zusammengefasst dargestellt.

Man unterscheidet die akute von der chronisch rezidivierenden Pankreatitis.

Info

Ursachen einer Pankreatitis

- Infektionen (Viren, Bakterien, Protozoen)
- Sepsis (Begleitpankreatitis)
- Multiorganversagen
- Gallenwegserkrankungen
  - Gallensteine
  - Gallengangsanomalien (z. B. Common Long Channel)
- Pankreasfehlbildungen
- Medikamente
  - Glukokortikoide
  - Asparaginase
  - Azathioprim
  - Tetrazykline
- Ascariasis lumbricoides
- hämolytisch-urämisches Syndrom
- Hyperkalzämie bei Hyperparathyreoidismus
- stumpfes Bauchtrauma

10.4.1 Akute Pankreatitis

Der Schweregrad einer akuten Pankreatitis kann je nach histologischen und klinischen Gesichtspunkten in mild oder schwer eingeteilt werden [59] [71] [85] [92] [97] [109].

Klinische Zeichen sind heftigste Oberbauchschmerzen, Abwehrspannung und Fieber. Laborchemisch sind die Lipase und die Amylase deutlich erhöht.

Die **milde Pankreatitis** ist eine selbst limitierende Erkrankung, die in der Regel innerhalb mehrerer Wochen unter konservativer Therapie ohne Komplikationen ausheilt.

Die **schwer verlaufende Pankreatitis** ist histologisch durch nekrotische Areale, Einblutungen, Gangunterbrechungen und eine ausgeprägte peripankreatitische Entzündungsreaktion gekennzeichnet [71] [92]. Lokale Komplikationen sind die Entwicklung von Pseudozysten, Abszessen und Nekrosen. In der Regel ist die Echogenität erniedrigt; sie kann aber auch normal oder erhöht sein [20].

Sonografisch zeigt sich bei der akuten Pankreatitis [20]:

- Bei milden Formen kann das Organ normal groß sein und eine normale Echogenität aufweisen.
- In schwereren Fällen ist das Organ fokal oder diffus vergrößert mit normalen oder irregulären Grenzen (▶ Abb. 10.10, ▶ Abb. 10.11) [86].
- Bei einer fokalen Vergrößerung ist vor allem der Kopf, selten der Schwanz betroffen
- Die Organgrenzen können unregelmäßig erscheinen und schlecht abgrenzbar sein (▶ Abb. 10.11) [86].
- Die Echogenität des Parenchyms kann inhomogen, echoarm erscheinen (▶ Abb. 10.10, ▶ Abb. 10.11).
- Der Ductus pancreaticus kann dilatiert sein.
- Es findet sich Exsudat in der Bursa omentalis sowie freie intraabdominelle Flüssigkeit (z. B. Morrison Pouch).
- Bei der schwereren hämorrhagisch-nekrotisierenden Form ist die Echogenität des Pankreas vermehrt.
- Bei der schwereren hämorrhagisch-nekrotisierenden Pankreatitis können sich schnell Pseudozysten ausbilden (▶ Abb. 10.12).

Der Ductus pancreaticus kann bei Pankreatitis erweitert sein auf [14]:

- > 1,5 mm bei Kleinkindern zwischen 1 und 6 Jahren
- > 1,9 mm bei Schulkindern zwischen 7 und 12 Jahren
- > 2,2 mm bei Jugendlichen zwischen 13 und 18 Jahren.



Abb. 10.9 Fokale Form eines kongenitalen Hyperinsulinismus bei einem 3 Monate alten Säugling, der seit Geburt unter schweren therapierefraktären Hypoglykämien litt.

a Transabdominelle Sonografie im Subkostalschnitt rechts (8 MHz). Erbsengroßer, echoarmer Herd im Bereich des Pankreaskopfes (Pfeil und Markierung *). Das übrige Parenchym ist unauffällig. SPK = splenoportaler Konfluens. (Quelle: Ludwig von Rohden, Magdeburg)

b Das präoperative PET-CT zeigt den Herd im Bereich des Pankreaskopfes (Pfeil). (Quelle: Klaus Mohnicke, Berlin)

c Intraoperative Sonografie (12 MHz) mit einer Wasservorlaufstrecke: 6 mm messender, echoarmer, ovaler Herd bei 10 Uhr im Pankreaskopf neben dem splenoportalen Konfluens (SPK), durch * markiert. VL = Vena lienalis. (Quelle: Ludwig von Rohden, Magdeburg)

aus: Deeg, Ultraschalldiagnostik in Pädiatrie und Kinderchirurgie (ISBN 9783132447769) © 2026. Thieme. All rights reserved.

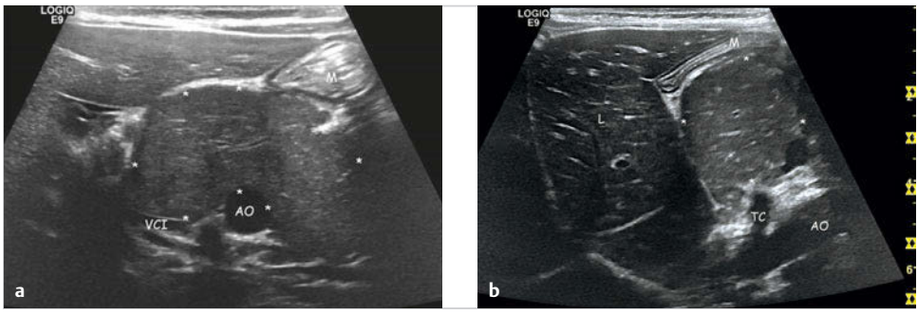

Abb. 10.10 Vergrößertes Pankreas bei Pankreatitis unklarer Genese nach einem Afrikaurlaub bei einem 3½-jährigen Mädchen. Deutlich vergrößertes Pankreas (*) im Oberbauchquer- und -längsschnitt. Echoarmes Binnenreflexmuster, Pankreasgang nicht erweitert. Die benachbarten anatomischen Strukturen Magen (M) und Vena cava inferior (VCI) sind durch die Volumenzunahme des Pankreas verlagert und komprimiert. AO = Aorta, L = Leber, TC = Truncus coeliacus.
a Oberbauchquerschnitt.
b Oberbauchlängsschnitt.

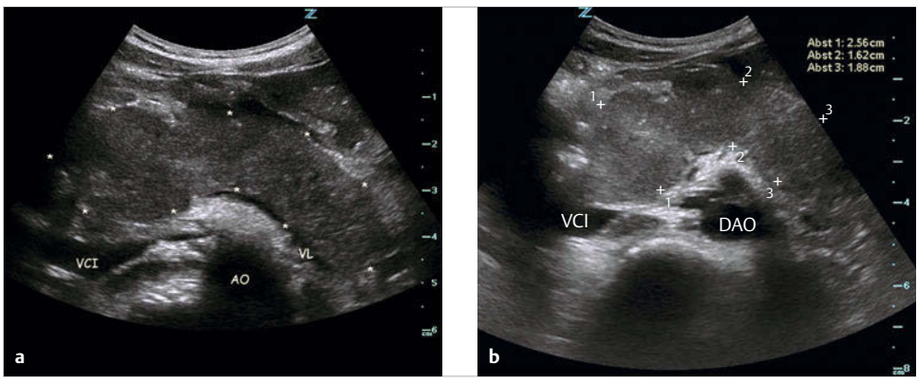

Abb. 10.11 Autoimmunpankreatitis im Oberbauchquerschnitt durch das Pankreas.
a Vergrößertes, echoarmes Pankreas mit einem Durchmesser des Pankreaskopfes von 25,6 mm, des Pankreaskorpus von 16,2 mm und des Pankreasschwanzes von 18,8 mm. AO = Aorta, VCI = Vena cava inferior, VL = Vena lienalis.
b Querschnitt durch den Oberbauch und das vergrößerte Pankreas (+). Binnenreflexmuster homogen echoarm. Pankreasgang nicht erweitert. Oberfläche gelappt darstellbar. DAO = Aorta descendens, VCI = Vena cava inferior.

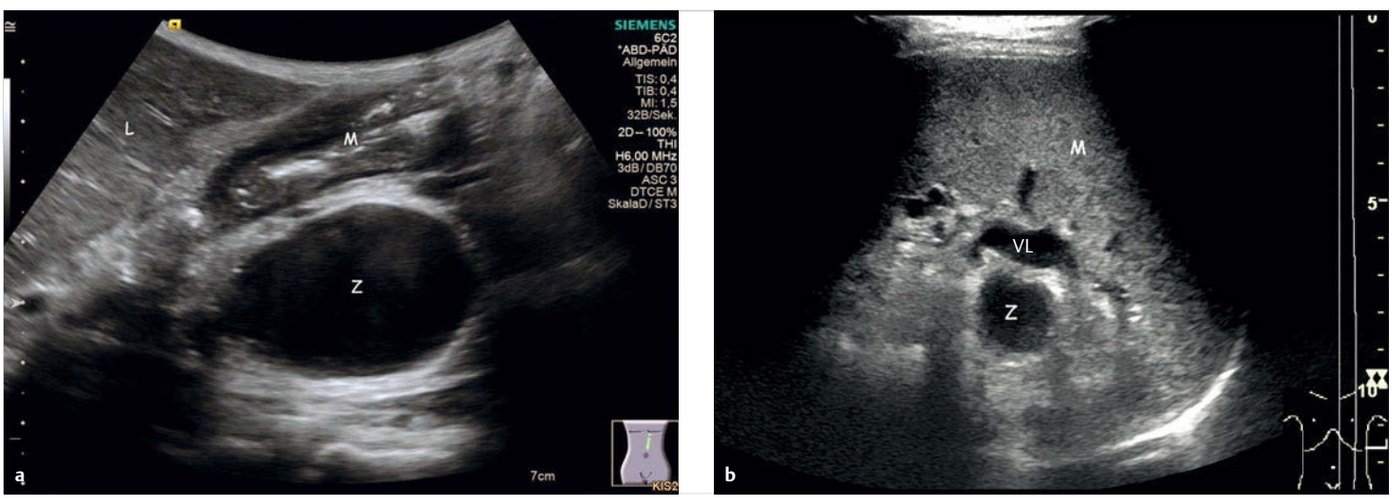

Abb. 10.12 Pankreaspseudozysten nach Pankreatitis.
a Große Zyste (Z) im Pankreasschwanzbereich ohne Binnenreflexe. M = Magen, L = Leber.
b Kleine Zyste in Pankreasschwanzbereich, die unterhalb der Vena lienalis (VL) zur Darstellung kommt. Pankreas aufgrund der Pankreatitis schlecht von der Umgebung abgrenzbar. M = Milz, Z = Zyste. (Quelle: Axel Feldkamp, Duisburg)

Die Therapie mit einigen Medikamenten kann durch Pankreatitiden kompliziert sein. Unter Asparaginase- oder Azathiorpim-Medikation können Pankreatitiden auftreten, sodass neben der Bestimmung der Laborparameter regelmäßige sonografische Untersuchungen des Pankreas gehören (▶ Abb. 10.13, ▶ Abb. 10.14).

Von einer **nekrotisierenden Pankreatitis** spricht man, wenn die Organgrenzen nicht mehr abgrenzbar sind und im Pankreasgewebe echoarme oder -freie Areale auftreten, die Nekrosen entsprechen (▶ Abb. 10.15). Das Pankreas ist dann vergrößert und schlecht von der Umgebung abgrenzbar (▶ Abb. 10.15). Weiterhin findet sich in der Umgebung des Pankreas freie Flüssigkeit [85].

Da das Pankreas keine eigene Kapsel hat, können sich Entzündungen leicht ins umgebende Gewebe ausbreiten, wodurch die Organgrenzen mit der Umgebung verschmelzen (▶ Abb. 10.15b). Bei etwa 50 % aller Kinder mit Pankreatitis kann in der Umgebung des Pankreas freie Flüssigkeit nachgewiesen werden [85] [87] [88] [97]. Im weiteren Verlauf kann freie Flüssigkeit perihepatisch, im Bereich des Colon transversum, subphrenisch, im Bereich des Omentum majus und minus und pararenal gefunden werden [48] [54]. Darüber hinaus kann es zur Verdickung der Darmwände oder der Gallenblasenwand sowie zur Beteiligung der Milz mit Ausbildung von intralienalen Pseudozysten, Abszessen, Blutungen, Infarzierungen und Milzrupturen kommen [29] [87] [88].

Extrapankreatisch lokalisierte Flüssigkeitsansammlungen haben irreguläre, bizarre Konturen und sind oft schlecht von der Umgebung abgrenzbar (▶ Abb. 10.15b). Das Binnenreflexmuster ist heterogen, vorwiegend echoarm mit echogenen Arealen, die durch Einblutungen, Infektion und Nekrose zustande kommen (▶ Abb. 10.15b). Das Fehlen einer Wand hilft bei der Abgrenzung von anderen Pseudozysten.

Zum Nachweis der verschiedensten Flüssigkeitsansammlungen gibt es unterschiedliche Zugänge: von subxiphoidal (Flüssigkeit zwischen Magen und Pankreas sowie in der Umgebung des Pankreas) sowie von lateral, wobei die Leber oder Milz als akustische Fenster benutzt werden (anterior pararenal und perirenal).

Die sonografische Diagnose kann jedoch durch massive Gasüberlagerungen im Oberbauch (Magen und Colon transversum) erschwert werden, verstärkt durch einen gleichzeitig bestehenden paralytischen Ileus. Dadurch ist es nicht immer möglich, das gesamte Organ einzusehen. Dann sollte vor allem bei schweren Pankreatitiden eine MRT- oder CT-Untersuchung durchgeführt werden.

aus: Deeg, Ultraschalldiagnostik in Pädiatrie und Kinderchirurgie (ISBN 9783132447769) © 2026. Thieme. All rights reserved.

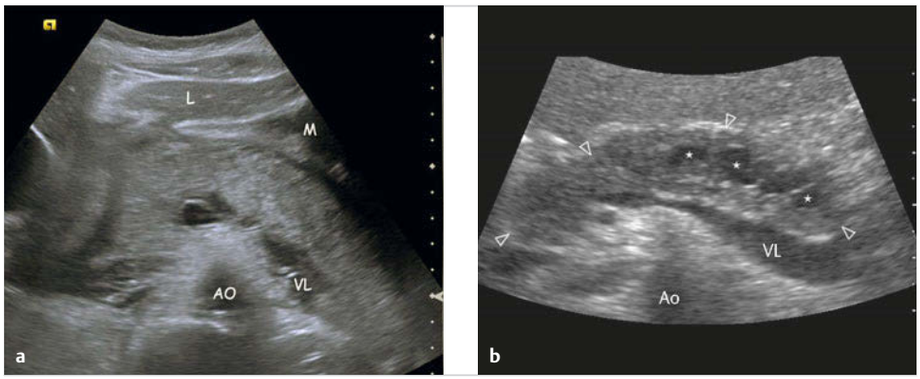

Abb. 10.13 Pankreatitis bei Asparaginase-Therapie.

a Akute Pankreatitis im Oberbauchquerschnitt. Vergrößertes echogenes Pankreas bei einem 14-jährigen Jungen mit ALL. AO = Aorta, L = Leber, M = Magen, VL = Vena lienalis.

b 8-jähriger Junge mit ALL. Perlschnurartig erweiterter und geschlängelt verlaufender Pankreasgang (*). Echogenität inhomogen. Ao = Aorta, VL = Vena lienalis. (Quelle: Ingmar Gaßner, Innsbruck)

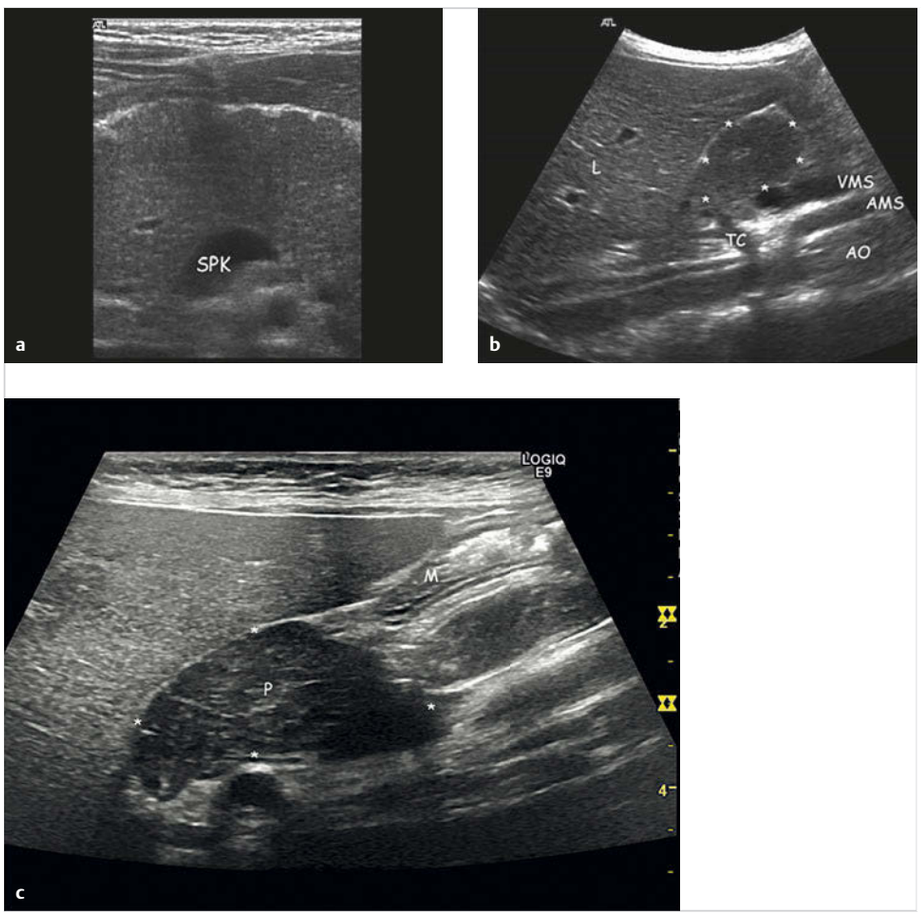

Abb. 10.14 Pankreatitis nach Therapie mit Azathioprim.

a Therapie mit Azathioprim bei einem 6-jährigen Mädchen mit Colitis ulcerosa. Massiv vergrößertes Pankreas mit echoarmem Binnenreflexmuster und lobulierter Begrenzung. Pankreasgang nicht erweitert. AO = Aorta, L = Leber, SPK = splenoportaler Konfluens, TC = Truncus coeliacus, VMS = Vena mesenterica superior. Oberbauchquerschnitt. (Quelle: Ingmar Gaßner, Innsbruck)

b Oberbauchlängsschnitt. Übrige Erklärungen s. **a**. (Quelle: Ingmar Gaßner, Innsbruck)

c Vergrößertes echoarmes Pankreas (P) im Oberbauchquerschnitt unter Azathioprim-Medikation bei einem 12-jährigen Jungen mit Morbus Crohn. M = Magen.

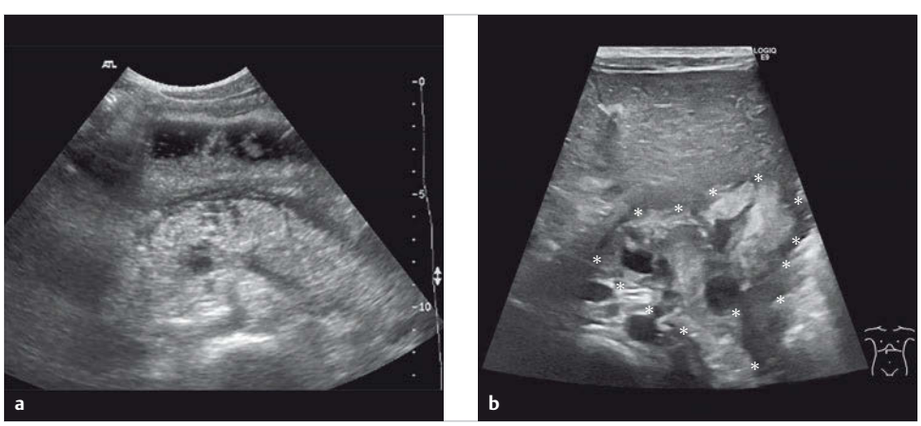

Abb. 10.15 Nekrotisierende Pankreatitis mit Multiorganversagen bei einem 7-jährigen Jungen (Oberbauchquerschnitte).

a Echogenes Pankreas mit fokalen echoarmen Arealen und mit echogener Umgebungsreaktion und etwas freier Flüssigkeit peripankreatisch. (Quelle: Ingmar Gaßner, Innsbruck)

b Nekrotisierende Pankreatitis unklarer Genese bei einem 2-jährigen Jungen. Unregelmäßig begrenzte, teils echoarme, teils echogene, teils zystische Raumforderung im Bereich des Pankreas (*). Die normalen Grenzen des Organs sind nicht mehr zu erkennen. Stattdessen hat sich der Entzündungsprozess bis weit in die Nachbarschaft ausgebreitet. (Quelle: Joachim Schulz, Berlin)

aus: Deeg, Ultraschalldiagnostik in Pädiatrie und Kinderchirurgie (ISBN 9783132447769) © 2026. Thieme. All rights reserved.