schlag“ zur „mechanischen Defibrillation“ bei vermutetem, gerade erst aufgetretenem Kammerflimmern keine Berücksichtigung mehr. Wenn überhaupt, dann war diese Maßnahme nur in den ersten Sekunden des Kammerflimmerns erfolgreich, die Quote wurde mit 15% angegeben. Da das Prozedere (Feststellen der Pulslosigkeit, 2–3 Schläge auf das Brustbein, Kontrolle der Karotispulse) bei dem zu geringen potenziellen Nutzen den Beginn der Herzkompression verzögert, wird heute davon abgeraten. Bei bewusstlos aufgefundenen Patienten wäre der Zeitrahmen, in dem der präkordiale Faustschlag noch Erfolg versprechend sein könnte ohnehin schon abgelaufen.

Die **wichtigste Anforderung** an eine kardiopulmonale Reanimation ohne Hilfsmittel ist die kontinuierliche Durchführung, möglichst ohne Unterbrechung. Aus diesem Grund wird von den früher empfohlenen Erfolgskontrollen (Pupillenreaktion, Pulskontrolle, Kontrolle der Spontanatmung) abgeraten.

Die Reanimation war dann optimal, wenn der Patient das Bewusstsein wieder erlangt. Dies kündigt sich meist durch eine Normalisierung der Gesichtsfarbe und durch In-Erscheinung-Treten von Schutzreflexen wie Husten- oder Würgereiz an.

Bestand der Kreislauf- und Atemstillstand schon zu lange, ist es zwar möglich, dass Spontanatmung, Kreislauf und ungerichtete Schutzreflexe wieder auftreten, der Patient bleibt jedoch komatös (Verdacht auf „apallisches Syndrom“). In diesem Fall wird der Patient bis zur Übernahme der Behandlung durch den Notarzt in der stabilen Seitenlage gelagert.

In ▶ **Abb. 5.18** werden wichtige Aspekte einer Reanimation durch zwei Helfer graphisch dargestellt. ▶ **Abb. 3.3** (▶ S. 16) zeigt einen Algorithmus zum Prozedere der kardiopulmonalen Reanimation unter Berücksichtigung der Empfehlungen der Bundesärztekammer (2006).

5.4

Differenzierung kardialer und extrakardialer Kreislaufstörungen

Für das therapeutische Vorgehen ist die Unterscheidung zwischen kardialer und extrakardialer Ursache grundlegend:

Cave

Die therapeutischen Konsequenzen bei kardialen Kreislaufstörungen entsprechen dem genauen Gegenteil der nicht kardialen Formen (▶ Tab. 5.6).

Ein erstes, wichtiges **Unterscheidungskriterium** liefert die Haut, die zwar bei allen Kreislaufstörungen tendenziell kalt und schweißbedeckt ist, bei einer **nicht kardialen Ursache** (z. B. orthostatische Dysregulation oder Blutung) jedoch blass, bei **kardialem Geschehen** (z. B. Herzinfarkt) hingegen zyanotisch, also bläulich verfärbt. Wenn das Herz in seiner Leistung nachlässt, kommt es zum Blutstau, der sich entsprechend des Schweregrades in einem Lungenödem (Linksherzinsuffizienz) oder einem venösen Rückstau mit prallen, gestauten Venen, z. B. Halsvenen (Rechtsherzinsuffizienz) äußert. Extrakardiale Störungen sind hingegen immer mit einer Blutleere der herznahen Venen vergesellschaftet, weshalb hier leere, kollabierte Arm- und Halsvenen auffallen.

Damit lassen sich kardiale von nicht kardialen Kreislaufstörungen gewissermaßen schon per Blickdiagnose unterscheiden, noch bevor Puls oder Blutdruck gemessen wurden, die überdies keine verlässliche Aussage zu kardialer oder extrakardialer Ursache zulassen.

Es gilt jedoch eine **Einschränkung**: Die Kardinalzeichen kardialer Störungen Venenstau und Zyanose (▶ S. 68) sind stark von der arteriellen Blutzufuhr in die Haut abhängig. Je geringer die Durchblutung, desto undeutlicher die Zyanose und desto geringer die Venenfüllung. Da bei zunehmender Dauer der kardialen Kreislaufstörung, also beim Übergang von Kreislaufschwäche oder Kreislaufkollaps in einen kardiogenen **Schock** (▶ S. 59), die Zentralisation ebenso wie beim nicht kardiogenen Schock zu einer geringeren Hautperfusion

aus: Kämper, Notfälle in der Heilpraktikerpraxis (ISBN 9783830473596) © 2010 Karl F. Haug Verlag

▶ **Tab. 5.6** Differenzialdiagnose und therapeutische Konsequenz bei kardialen und extrakardialen Kreislaufstörungen.

	kardiale Ursache	extrakardiale Ursache
Haut	Zyanose	Blässe
Venenfüllung	prall, gestaut	leer, kollabiert
angestrebte Blutumverteilung	Umverteilung von Herz und Lunge zur Peripherie	Umverteilung aus der Peripherie zu Herz und Lunge
Maßnahmen	Lagerung mit erhöhtem Oberkörper, halb sitzend, unblutiger Aderlass (▶ S. 71)	flache Lagerung, Beine anheben (Schocklage, ▶ **Abb. 5.14**), Autotransfusion = Ausstreichen der Beine zum Herz hin (▶ S. 83)

führt, werden die peripheren Venen weniger gefüllt und die Zyanose weniger deutlich.

Beachte: Im Vollbild eines Kreislaufschocks ist die rein morphologische Differenzierung von kardiogen und nicht kardiogen oft nicht mehr sicher möglich. Es dominieren dann die allgemeinen Zeichen der Zentralisation: blasse, kaltschweißige Haut, Unruhe, beschleunigte vertiefte Atmung, erniedrigter Blutdruck.

Wird also ein Patient im Vollbild eines Kreislaufschocks angetroffen, ohne dass die Entwicklung der Symptome beobachtet werden konnte, müssen weitere Hinweise für die Zuordnung kardial/nicht kardial herangezogen werden. Beim **nicht bewusstlosen** Patienten kann die Auffindesituation wichtige Hinweise liefern:

- Der **kardial** dekompensierte Patient wird in aufrecht sitzender Position angetroffen, das Sprechen fällt ihm schwer, er signalisiert Beklemmungsgefühl im Brustkorb und Kurzatmigkeit. Auch ein extrem verlangsamter, extrem beschleunigter oder unregelmäßiger Puls weist auf die kardiale Genese der Störung hin. Sind kardiale Vorerkrankungen oder Risiken für kardiale Erkrankungen bekannt, bestätigen diese die Verdachtsdiagnose.
- Bei **nicht kardialem** Kreislaufschock wird der Patient die Rückenlage bevorzugen, da das Aufrichten zu Schwindelerscheinungen im Sinne einer Orthostasereaktion führt. Die Pulsbeschleunigung kompensiert den Blutdruckabfall, infolgedessen signalisiert der ansteigende Schockindex (> 1, ▶ S. 54) den Gefährdungsgrad des Patienten. Trockene Haut und Schleimhäute sowie der verminderte Hautturgor („stehende Hautfalte“, ▶ **Abb. 8.9**, S. 133) bestätigen die Verdachtsdiagnose.

Und beim **bewusstlos** aufgefundenen Patienten? Ich hoffe, dass sich diese Frage inzwischen selbst beantwortet. Ansonsten ▶ S. 26: „Jeder bewusstlose…“.

Kardiale Kreislaufstörungen
- Rhythmusstörungen
- mechanische Herzmuskelschwäche

Extrakardiale Kreislaufstörungen
- Störungen des venösen Rückstroms
  - Orthostasereaktion
  - Vasomotorenerschöpfung
  - Vena-cava-Kompressionssyndrom
- Störungen der autonom-neuronalen Kreislaufregulation
  - Vagusreflexe (mechanisch, sensorisch, emotional)
  - Karotissinus-Syndrom
- Volumenmangel

5.5 Kardiale Kreislaufstörungen

Bei der bisherigen Darstellung der Kreislaufzwischenfälle wurde von der Hypothese ausgegangen, dass ein Volumenmangel die Ursache des Blutdruckabfalls und der körpereigenen Gegenregulationen war. An diesem Modell konnten die physiologischen Abläufe am besten beschrieben und der Schockindex nachvollziehbar abgeleitet werden. In der Praxis jedoch werden wir häufiger auf andere Ursachen für eine Kreislaufstörung treffen, die den diagnostischen Wert des Schockindex (▶ S. 54)

aus: Kämper, Notfälle in der Heilpraktikerpraxis (ISBN 9783830473596) © 2010 Karl F. Haug Verlag

relativieren. Denn wenn die Entgleisung vom Herz oder direkt von der zentralen Kreislaufsteuerung ausgeht, kompensieren sich Puls und Blutdruck oft nicht mehr gegenseitig. So können niedrige Blutdruckwerte zusammen mit langsamen Pulsfrequenzen auftreten, was die zerebrale Durchblutung natürlich rascher beeinträchtigt und schneller zu höhergradigen Kreislaufproblemen führt. Auch Medikamente wie Betablocker, Antidepressiva oder Antiarrhythmika machen es schwierig, aus der Bestimmung von Puls und Blutdruck die Situation richtig einzuschätzen. Wir brauchen also neben den Pulsqualitäten, dem Blutdruck und den Zeichen der Gegenregulation bzw. Adrenalinzeichen (▸S. 55) ein weiteres diagnostisches Kriterium, das ohne großen Aufwand den Mechanismus der Kreislaufstörung klärt. Eine genaue Diagnose werden wir ohne Geräteeinsatz kaum stellen können. Dies ist auch nicht die Aufgabe der Notfallmedizin für Heilpraktiker. Aber für die einzuleitenden Notfallmaßnahmen ist es unerlässlich, den Grundmechanismus einer solchen Störung (kardial/nicht kardial) zu erkennen, um schwerwiegende Fehlbehandlungen schon in dieser Phase zu vermeiden.

Unter normalen Umständen wird ein gesundes Herz keine bedeutsamen Kreislaufstörungen verursachen. Bei ungewohnter körperlicher oder seelischer Belastung können zwar funktionelle Missempfindungen wie Herzklopfen, Beklemmung oder auch Schwindelgefühl im Sinne einer Kreislaufschwäche auftreten, ein echter Kreislaufkollaps mit Bewusstlosigkeit dürfte aber kaum zu beobachten sein. So glaubte man zumindest bisher. In den letzten Jahren wurde jedoch in den Vereinigten Staaten häufiger ein Krankheitsbild beschrieben, das als „**Broken-Heart-Syndrom**“ bezeichnet wird, das in Phasen starker emotionaler Belastungen (Trennungs- oder Verlustsituationen) v. a. bei Frauen auftrat. Es handelt sich um eine Bewegungsstörung des Herzmuskels, welche die Symptome eines Herzinfarkts bis hin zum hämodynamischen Schockzustand aufweist – und dies bei zuvor völlig gesundem Herz. Nach Überstehen der Anfangsphase ist die Prognose des weiteren Verlaufs daher sehr günstig.

Abgesehen von extremem emotionalen Stress sind schwerwiegendere kardiale Kreislaufstörungen nur bei vorgeschädigtem Herz oder einer allopathischen, herzleistungsmindernden Arzneimitteltherapie (z. B. Zytostatika) zu erwarten.

Häufig handelt es sich bei Herzereignissen um:

- koronare Durchblutungsstörungen
- Zustand nach Herzinfarkt
- Herzmuskelerkrankungen (Kardiomyopathie)
- Folgen von Herzklappenfehlern
- Hypertoniefolgen

Daher sind auch eher ältere Patienten betroffen. Dennoch ist auch bei jüngeren Menschen ein kardiogener Kollaps oder Schock nicht auszuschließen. Denn nicht selten verlaufen angeborene Herzklappenfehler lange Jahre durch Kompensationsmechanismen unauffällig, und können dann, im Rahmen einer größeren körperlichen Anstrengung (Jogging) als Kollaps dekompensieren.

Allgemeine Info

Sportliche Wettkämpfe oder Volksläufe veranlassen oft genug Teilnehmer, über ihre körperlichen Grenzen zu gehen. Auf den Sportplätzen und Laufstrecken werden wir viel häufiger ein mechanisches Pumpversagen oder lebensgefährliche Herzrhythmusstörungen antreffen als in unseren Praxen. So ist bei Marathonteilnehmern fast ausnahmslos ein Anstieg der Herzinfarktmarker nach dem Lauf festzustellen.

Manchmal müssen die Anstrengungen auch gar nicht so groß sein. Ist das Herz durch eine akute Erkrankung massiv geschwächt, können schon leichte körperliche Betätigungen auch bei jungen, vorher gesunden Personen Kreislaufstörungen **verursachen**. Hier sei an die virusbedingte **Herzmuskelentzündung** erinnert, die circa 14 Tage nach einem grippalen Infekt auftreten kann. Sie hat schon mehrfach zum Tode von Hochleistungssportlern geführt, die zu früh ihr Training wieder aufgenommen hatten. Das Leitsymptom ist die nach einem Infekt auftretende Schwäche mit Schweißausbrüchen und schnellem Puls, schon bei geringer Belastung.

Doch auch aus der völligen Ruhe heraus muss mit kardiogenen Ereignissen gerechnet werden. Denn nicht nur körperliche, sondern auch **seelische Belastungen** können ein vorgeschädigtes Herz irritieren. Stress- oder Angstsituationen, aber auch eine schmerzhafte Behandlung, können durch Ausschüttung von Adrenalin (▸S. 55) Herzrhythmusstörungen oder sogar Herzinfarkte auslösen. Dies ist auch in der Naturheilpraxis bei ängstlichen, kardial vorgeschädigten Patienten möglich und sollte

aus: Kämper, Notfälle in der Heilpraktikerpraxis (ISBN 9783830473596) © 2010 Karl F. Haug Verlag

bei einer Therapieplanung immer berücksichtigt werden.

Durch körperliche oder seelische Belastungen kann ein Patient mit vorgeschädigtem Herz eine kardiogene Kreislaufstörung, von der einfachen Kreislaufschwäche bis hin zum Herzstillstand, erleiden. Im Umkehrschluss bedeutet dies, dass ein Patient, der eine kardiale Kreislaufstörung überstanden hat, immer auf eine zugrunde liegende Herzerkrankung zu untersuchen ist. Dies ist Aufgabe des Kardiologen.

Bei kardialen Kreislaufstörungen ist aufgrund einer bestehenden organischen Schädigung des Herzens der **Übergang** von der Kreislaufschwäche zum Kollaps, Schock ja sogar zum Kreislaufstillstand, fließend.

5.5.1 Therapeutisches Vorgehen bei kardialen Kreislaufstörungen

Richtige Lagerung (▶ auch Lagerungsarten, S. 204)

Bei einer hämodynamischen Herzschwäche wird der Blutdruck absinken. Das Gehirn leidet an Sauerstoffmangel, der Organismus wird versuchen, mit Adrenalin zu kompensieren. Bis dahin entspricht das Geschehen dem bekannten Ablauf, wobei das Adrenalin dem Herz noch weiteren Schaden zufügen wird. Die Situation muss also schnellstens bereinigt werden, um den Adrenalinnachschub zu drosseln.

Cave

Der vermeintlichen allgemeinen Empfehlung zu folgen und jeden Patienten mit Kreislaufstörungen erst einmal flach hinzulegen und die Beine hochzulagern, wäre ein fataler Irrtum und ein waschechter Kunstfehler.

Denn wenn das Herz nicht ausreichend pumpt, kommt es erwartungsgemäß zum **Blutstau** davor. Da sich eine Herzinsuffizienz schneller am linken Ventrikel bemerkbar macht – dieser muss bekanntlich einen höheren Druck aufbauen, um den durch Adrenalin erhöhten peripheren Widerstand zu überwinden –, staut sich das Blut zunächst vor diesem in das Stromgebiet der Lunge zurück, was zu einem kardialen Lungenödem führt. Damit steigt aber auch der Druck im Lungenkreislauf gefährlich an, es entwickelt sich eine Überlastung des rechten Ventrikels. Somit staut sich das Blut auch vor dem rechten Herz, also in den peripheren venösen Kreislauf. Im Ergebnis kommt es zu einem globalen Blutstau sowie zu einer **zentralen und peripheren Zyanose** durch Lungenstau (zentral) und verlangsamten Blutstrom (peripher).

Der Patient ist also nicht blass, wie beim Versacken des Blutes in die Beine (orthostatischer Kreislaufkollaps, ▶ S. 58) oder bei Blutverlust (Volumenmangelschock, ▶ S. 59, 90), sondern zyanotisch verfärbt.

Die **Zyanose** ist ein erstes wichtiges Zeichen, das auf die kardiale Ursache einer Kreislaufstörung hinweist. Sie zeigt sich besonders deutlich an den Lippen, der Nase und den Fingerspitzen.

Als zweites Zeichen erscheinen die zum Herz führenden **Venen prall mit Blut gefüllt**. Dies ist besonders gut sichtbar an den Hals- und Hand-Unterarm-Venen.

Allgemeine Info

Beim flach liegenden Patienten sind auch im Normalfall die Hand- und Halsvenen blutgefüllt sichtbar. Werden die Hände jedoch über Herzniveau angehoben, so sollte das Blut aus den Venen gut zum Herz hin ablaufen können, sie entleeren sich. Bleiben sie mit Blut gefüllt, ist dies ein Hinweis auf eine obere Einflussstörung oder eine Rechtsherzinsuffizienz. Die Halsvenen sollten sich entleeren, wenn der Oberkörper des Patienten aufgerichtet wird: bei einem Winkel von 45° zur Unterlage zur Hälfte, bei ganz aufgerichtetem Oberkörper (90°) vollständig.

Würden wir bei einer kardialen Kreislaufstörung den Patienten flach lagern und durch Anheben der Beine den Blutstrom zu Herz und Lunge verstärken, würde dies die Situation noch verschlimmern. Ein Kreislaufstillstand durch Versagen des vorgeschädigten Herzens könnte die Folge sein.

Bei kardialen Kreislaufstörungen sollten Herz und Lunge durch **Reduzierung des venösen Rückstroms** entlastet werden. Dazu sollte der Patient mit erhöhtem Oberkörper (▶ **Abb. 5.19**), soweit möglich auch im Sitzen (▶ **Abb. 5.20**), gelagert werden.

Diese Position wird der Patient meist instinktiv einnehmen, da er so besser atmen kann: In aufrechter Haltung verlegt die Flüssigkeit des Lungen-

aus: Kämper, Notfälle in der Heilpraktikerpraxis (ISBN 9783830473596) © 2010 Karl F. Haug Verlag

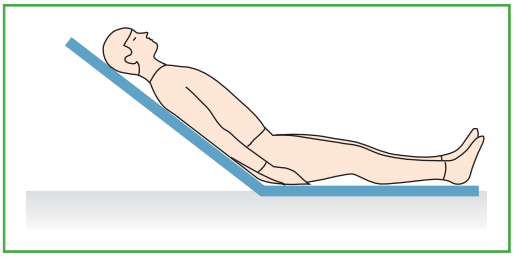

▶ **Abb. 5.19** Oberkörperhochlagerung bei kardialer Kreislaufstörung, 30° erhöhte Position.

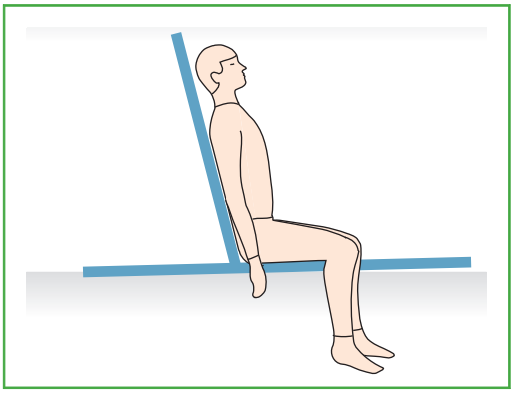

▶ **Abb. 5.20** Sitzende Lagerung zur optimalen Herzentlastung bei kardialer Kreislaufstörung.

ödems nicht zuletzt nur die basalen Lungenabschnitte, sodass die oberen weiterhin am Gasaustausch teilnehmen können.

Beachte: Lagerungspositionen außerhalb der stabilen Seitenlage sind nur zulässig, wenn der Patient das Bewusstsein noch nicht verloren (Kreislaufschwäche oder -schock) oder nach einer kurzen Phase der Bewusstlosigkeit (Kreislaufkollaps) wiedererlangt hat. Ansonsten gilt zum Schutz der Atemwege die Grundregel (▶ S. 26), dass jeder bewusstlose, normoglykämische, nicht endotracheal intubierte Patient mit Spontankreislauf und Spontanatmung bis zur Übernahme des Patienten durch den Notarzt in der stabilen Seitenlage gelagert wird.

Sauerstoff und „unblutiger Aderlass“

Die Gabe von Sauerstoff (▶ S. 25) ist bei zyanotischen Patienten nach der Lagerung der erste Schritt. Um den venösen Rückstrom weiter zu reduzieren, wird zudem der „unblutige Aderlass“ empfohlen.

Unblutiger Aderlass

Zur Volumenentlastung des Herzens werden alle vier Extremitäten mit Blutdruckmanschetten oder Staubinden versehen, die daraufhin an drei Extremitäten unter fühlbarem Puls aufgepumpt werden. Für eine optimale Herzentlastung sollten jeweils drei Extremitäten gestaut sein und eine frei ablaufen können. Im Uhrzeigersinn wird alle 3–4 Minuten eine Extremität entlastet, dafür die zuvor entlastete wieder angestaut.

Sind nicht ausreichend Blutdruckmanschetten vorhanden (das wird wohl die Regel sein), wird der Stau mit einer Staubinde unter peripher fühlbarem Puls angelegt. Der Puls sollte tastbar bleiben, während sich die oberflächlichen Venen wie zur Blutentnahme stauen.

Soviel zur Theorie des unblutigen Aderlasses. Ob das hier prüfungsrelevant beschriebene Vorgehen in der Praxis realistisch umzusetzen ist, sei dahingestellt.

Es ist sehr wichtig, beim unblutigen Aderlass einen Stau und keine Abbindung zu verursachen, also die Venen, nicht aber die Arterien, zu blockieren. Ein Stau wird erreicht, wenn das Blut in die Extremität einströmen kann, aber nur verzögert oder gar nicht abläuft. Dies gelingt bei einem Staudruck, der zwischen systolischem und diastolischem Blutdruck liegt. Eine Abbindung würde hingegen nicht nur die Extremität schädigen, sondern auch den peripheren Widerstand weiter erhöhen und somit das Herz noch mehr belasten.

Die Frage, ob ein klassischer **blutiger Aderlass**, der ja viel einfacher durchzuführen ist, nicht auch geeignet wäre, muss glatt verneint werden. Denn um eine hämodynamisch wirksame Entlastung zu erreichen, müssten Blutmengen von 1–1,5 Litern entnommen werden. Diese würden aber zu einem Volumenmangel führen, der die im kardiogenen Schock notwendige schulmedizinische Behandlung z. B. mit Katecholaminen (Dopamin) erschweren würde. Außerdem würde das abgenommene Blut in der klinischen Regenerationsphase (Erholungszeit) als Sauerstoffträger fehlen und die kompen-

aus: Kämper, Notfälle in der Heilpraktikerpraxis (ISBN 9783830473596) © 2010 Karl F. Haug Verlag

satorische Adrenalinausschüttung wegen Volumenmangel unnötig lange aufrechterhalten. So ist es prinzipiell besser, das Blut zur Entlastung von Herz und Lunge nur vorübergehend umzuverteilen.

Zusammengefasst kann man Folgendes sagen: Bei kardialen Kreislaufstörungen staut sich das Blut vor dem Herz im venösen Kreislauf und in der Lunge. Dies ist zu erkennen an einer Zyanose und prall gestauten Venen. Das Therapiekonzept besteht aus einer Entlastung von Herz und Lunge durch Umverteilung des Blutes in die Peripherie. Dies geschieht durch die Lagerung des Patienten mit erhöhtem Oberkörper und, wenn möglich, den unblutigen Aderlass. Die Gabe von Sauerstoff als Sauerstoffdusche (maximaler Flow) oder als Sauerstoffmaske/Nasensonde (Flow 4–10 l/Min., ▶ S. 25) verbessert die Prognose.

5.5.2 Angina pectoris

Verkrampfungen der betroffenen Herzkranzgefäße können einen Angina-pectoris-Anfall auslösen, der sich durch gefäßerweiternde Medikamente (Nitropräparate) rasch zurückbildet, was als differenzialdiagnostisches Kriterium zum Herzinfarkt herangezogen werden kann.

Definition

Koronarer Sauerstoffmangel durch eine reversible, akute Koronarinsuffizienz mit plötzlich einsetzendem, über Sekunden bis maximal 20 Minuten andauerndem Thoraxschmerz, Schmerzlokalisation wie beim Myokardinfarkt, jedoch Rückbildung der Symptome innerhalb weniger Minuten durch Nitrospray.

Klinik (▶ Myokardinfarkt, S. 73)

- Auftreten bei Anstrengung (instabile Form: in Ruhe) oder nach typischer Auslösesituation (▶ S. 75)
- Thoraxschmerz: plötzlich einsetzend, über Sekunden bis maximal 20 Minuten andauernd, meist unter dem Brustbein, rasches Abklingen durch Nitrospray oder -kapseln.
- Schmerzausstrahlung in den linken Brust-Schulter-Arm-Hand- (Kleinfingerseite) sowie Hals-Kiefer-Bereich, seltener rechts, Oberbauch oder Rücken
- Enge- und Zusammenschnürungsgefühl des Brustkorbs, meist gürtelförmig, häufig mit Atemnot und Erstickungsgefühl
- Todesangst und Vernichtungsgefühl
- Übelkeit, Erbrechen, Schweißausbruch

Die Klinik der Angina pectoris entspricht weitgehend dem Herzinfarkt (▶ S. 73). Typisch sind plötzliche Schmerzen, Angst, Enge- und Erstickungsgefühl, die in den beschriebenen Situationen auftreten, aber nach kurzer Zeit, in der Regel innerhalb von 10 Minuten, wieder abklingen und daher vom Patienten als weniger bedrohlich eingestuft werden. Wichtigstes Unterscheidungskriterium gegenüber dem Myokardinfarkt: Die Symptome verschwinden nach der Gabe von Nitrospray oder -kapseln innerhalb weniger Minuten, häufig sofort. Außerdem fehlen infarkttypische Befunde wie Blutdruckabfall, Herzrhythmusstörungen, Fieber, Perikarditis mit Reibegeräusch oder Zeichen der Herzinsuffizienz (▶ S. 78).

Da die auslösenden Pathomechanismen reversibel sind, hat die Angina pectoris eine gute Prognose, sofern es sich um eine stabile Form

▶ **Tab. 5.7** Formen und Schweregrade der Angina pectoris.

Form	Schweregrad	Auftreten
stabile Angina pectoris	I	bei intensiver Belastung (z. B. Laufsport)
	II	bei mittelgradiger Belastung (z. B. wandern, Rad fahren)
	III	bei leichter Belastung (z. B. gehen)
	IV	bei minimaler Belastung
instabile Angina pectoris	I	neu aufgetreten oder deutlich zunehmend, keine Beschwerden in Ruhe
	II	Ruhebeschwerden innerhalb des letzten Monats, nicht aber innerhalb der letzten 48 Stunden
	III	Ruhebeschwerden innerhalb der letzten 48 Stunden

aus: Kämper, Notfälle in der Heilpraktikerpraxis (ISBN 9783830473596) © 2010 Karl F. Haug Verlag

(▶ **Tab. 5.7**) handelt. Tritt eine Angina pectoris neu oder in Ruhe auf oder nimmt in ihrer Häufigkeit und Schwere zu, handelt es sich um eine instabile Angina pectoris und damit um eine unmittelbare Vorstufe des Myokardinfarkts.

Differenzialdiagnose

- Myokardinfarkt
- Lungenembolie
- Pleuritis
- Perikarditis
- disseziierendes Aortenaneurysma
- Schlaganfall
- Epilepsie
- Pankreatitis
- Gastritis
- Gallenblasenentzündung
- wirbelsäulenbedingter Thoraxschmerz
- Herzneurose, hyperkinetisches Herzsyndrom

Notfallbehandlung

- Überprüfung der Vitalfunktionen
- bei Ansprechbarkeit: Oberkörper hochlagern (30°)
- Patient zur Verwendung eines Nitropräparates (sofern dieser darüber verfügt und der systolische Blutdruck sicher über 90 liegt) auffordern
- Sauerstoffgabe (▶ S. 25)
- Erstmaßnahmen zur Verbesserung der kardialen Sauerstoffversorgung (▶ S. 76)
- wenn die Symptome unter Nitrogabe verschwinden: Nachbetreuung und Überweisung an einen Kardiologen
- sofern innerhalb weniger Minuten nach Nitrogabe die Symptome nicht verschwinden oder kein Nitropräparat vorhanden ist: Notfallmaßnahmen wie Myokardinfarkt, ▶ S. 76

Patienten mit bekannter Angina pectoris sind in der Regel mit einem **Nitropräparat** (z. B. Nitrolingual N Spray) versorgt und haben dieses sicher auch schon bei eintretenden Beschwerden mehrfach benutzt. Falls dies noch nicht der Fall war, der systolische Blutdruck sicher über 90 mm Hg liegt und keine Anzeichen eines Rechtsherzversagens oder eines höhergradigen AV-Blocks erkennbar sind (gestaute Halsvenen, langsamer Puls), kann der Heilpraktiker den Patienten anleiten, das vom Hausarzt verordnete Mittel nach der Vorgabe der Verordnung des Hausarztes (üblicherweise in einer Dosis von 2 × 0,4 mg Glyceroltrinitrat = 2 Hub Nitrolingual N Spray) anzuwenden. Da Nitropräparate rezeptpflichtig sind, gehören sie allerdings nicht zur Notfallausrüstung des Heilpraktikers. Der eigenmächtige Einsatz eines solchen Präparats ist keinesfalls zulässig.

5.5.3 Myokardinfarkt (Herzinfarkt)

Früher galten Männer ab dem 50. Lebensjahr als besonders gefährdet, immer häufiger jedoch werden Infarkte bei jüngeren Patienten und auch bei Frauen beobachtet. Da bei diesen die Symptome oft untypisch sind oder ohne Vorankündigung (Angina-pectoris-Anfälle) auftreten, wird in der wichtigen präklinischen Phase zu selten an die Möglichkeit eines Herzinfarktes gedacht.

Meist kommt es bei schon längere Zeit bestehender Koronarsklerose zur Ruptur einer entzündlichen Ablagerung in der Gefäßwand (Plaque), auf die sich ein Blutgerinnsel aufpfropft und das Gefäß plötzlich komplett verschließt. Im Gegensatz zum Angina-pectoris-Anfall persistieren die Symptome auch unter der Gabe von Nitropräparaten.

Risikofaktoren

In groß angelegten Studien wurden Risikofaktoren ermittelt, die bei der Entwicklung einer Gefäßsklerose und damit eines Myokardinfarkts eine wichtige Rolle spielen können.

Risikofaktoren **I. Ordnung**

- Nikotinabusus
- hoher Blutdruck
- erhöhte Blutfettwerte (LDL-Cholesterin, Triglyzeride)
- Diabetes mellitus

Risikofaktoren **II. Ordnung**

- Übergewicht
- erhöhte Harnsäurewerte im Blut, Gicht
- Bewegungsmangel
- Stressbelastungen
- Herzinfarkt oder Schlaganfall in der Familie

Jüngere Patienten sind gefährdet bei

- angeborenen Fettstoffwechselstörungen
- Schilddrüsenstörungen (Myxödem)
- Autoimmunerkrankungen, die mit einer Vaskulitis (Blutgefäßentzündung) einhergehen (z. B. Panarteriitis nodosa)

aus: Kämper, Notfälle in der Heilpraktikerpraxis (ISBN 9783830473596) © 2010 Karl F. Haug Verlag

- Gerinnungsstörungen mit Neigung zur Thrombenbildung, z. B. bei heparininduzierter Thrombozytopenie

Definition

Zelltod von Herzmuskelgewebe infolge akuten Sauerstoffmangels.

Klinik

- **Infarktschmerz**: akut einsetzender, starker Schmerz unter dem Brustbein, also in der Mitte des Brustkorbs, der im Gegensatz zur Angina pectoris lange, über Stunden, persistiert und auch durch Nitrospray oder -kapseln nicht abklingt
- **Schmerzausstrahlung** (▶ Abb. 5.21): typischerweise in die linke Brusthälfte, linke Schulter, linke Halsseite, linken Arm, entlang der ulnaren Unterarmseite (Kleinfingerseite) bis in den 4. oder 5. Finger, seltener rechts, Oberbauch oder Rücken
- **Enge- und Zusammenschnürungsgefühl** des Brustkorbs oder Empfindung einer schweren Last auf dem Brustkorb, mit dem Gefühl, nicht durchatmen zu können, häufig mit Atemnot und Erstickungsgefühl
- **Todesangst und Vernichtungsgefühl** in einer Form, wie es die Patienten aus vorher schon abgelaufenen Angina-pectoris-Anfällen nicht kannten
- **vegetative Begleitreaktionen**: Übelkeit, Erbrechen, Schweißausbruch
- Die Patienten verhalten sich ruhig und vermeiden jede Anstrengung, auch das Sprechen.
- **bei akuter Herzinsuffizienz:**
  - Zyanose
  - gestaute periphere Venen
  - Lungenödem mit feinblasigen Rasselgeräuschen bis hin zum „Brodeln auf der Brust" (auch ohne Stethoskop hörbar), Orthopnoe
  - Zeichen des kardiogenen Schocks (▶ S. 59)
- infarkttypische Befunde, ▶ S. 75

Überbegriff Akutes Koronarsyndrom (ACS)

Der Begriff „Akutes Koronarsyndrom" (Acute Coronary Syndrome = ACS) bezeichnet in der Notfallmedizin zunächst ungeklärte, anhaltende Angina-pectoris-Beschwerden und fasst drei Formen akuter Durchblutungsstörungen der Herzkranzgefäße zusammen:

- akuter Myokardinfarkt mit typischer EKG-Veränderung (ST-Hebung)
- akuter Myokardinfarkt ohne typische EKG-Veränderung
- Angina-pectoris-Anfall ohne dauerhafte Schädigung des Myokards.

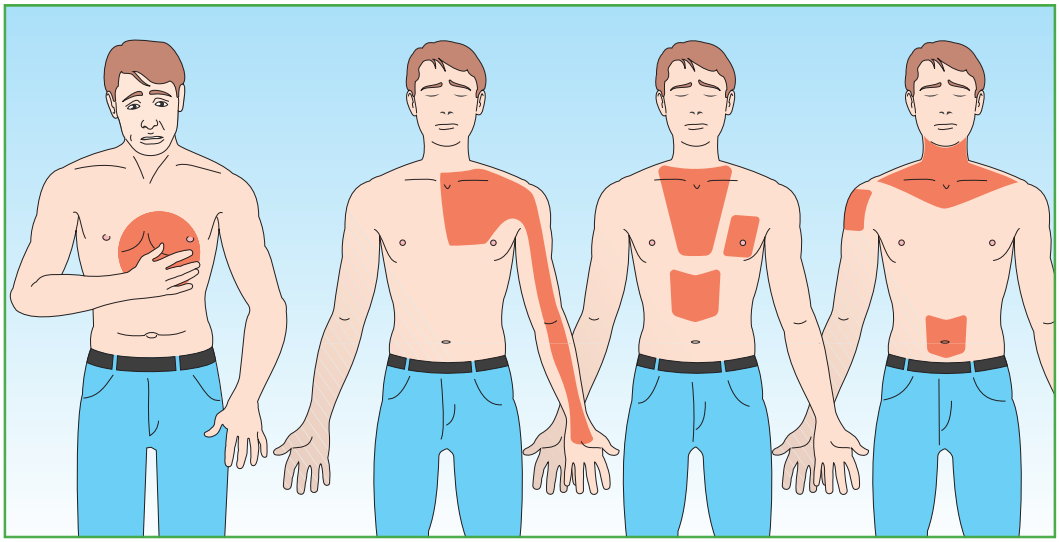

▶ **Abb. 5.21** Schmerzausstrahlung beim akuten Myokardinfarkt.

aus: Kämper, Notfälle in der Heilpraktikerpraxis (ISBN 9783830473596) © 2010 Karl F. Haug Verlag

Die Unterteilung in Myokardinfarkt mit oder ohne EKG-Veränderung ist nur für die ärztliche Weiterbehandlung und Prognose von Bedeutung.

Alleine aufgrund der klinischen Symptomatik ist es zunächst meist nicht möglich, eine sichere Diagnose zu stellen.

Da durch **frühzeitige Intervention** die Sterblichkeitsrate deutlich verringert werden kann, ist bei entsprechender Symptomatik – und auch bei untypischer Symptomatik, wenn klassische Risikofaktoren vorliegen – immer von einem Herzinfarkt auszugehen und dementsprechend rasch zu handeln.

Zu einem akuten Koronarsyndrom bei bestehender koronarer Herzkrankheit kommt es entweder durch eine **Verringerung des Perfusionsdrucks**, z. B. durch Blutdruckabfall, oder eine **erhöhte Anforderung** an das Kreislaufsystem mit Blutdrucksteigerung.

Auslösesituationen

Daraus ergeben sich klassische Auslösesituationen:

- plötzliche ungewohnte körperliche Anstrengung
- Aufenthalt in großer Kälte, besonders bei gleichzeitiger körperlicher Arbeit (Anmerkung: Während der extremen Kältephase im Januar 2009 stiegen in einigen Notfallstationen die ACS-Fälle um 30 % gegenüber dem Durchschnitt an).
- emotionaler Stress
- Blutdruckabfall durch Flüssigkeitsverlust oder Umverteilung der Durchblutung nach einem schwer verdaulichen Essen
- Umstellung des körperlichen „Betriebssystems“ von trophotrop (vagoton) auf ergotrop (sympathikoton) in den frühen Morgenstunden (gegen 5 Uhr)
- in einer sympathikotonen Traumschlafphase, oft gegen 3 Uhr morgens

Infarkttypische Befunde

Sichere Befunde, die ohne größeren technischen Aufwand die Diagnose „Myokardinfarkt“ sichern, gibt es nicht. Zwar weisen auffällige EKG-Befunde oder positive Troponin-Schnelltests auf einen Infarkt hin, aber das Fehlen von EKG-Zeichen oder der negative Troponintest schließen in der frühen Phase einen Herzinfarkt nicht aus. Im Zusammenhang mit den beschriebenen Zeichen können jedoch einige Befunde den Verdacht auf Myokardinfarkt erhärten:

- Blutdruckabfall
- Herzrhythmusstörungen
- Fieber (oft erst nach 24 Stunden)
- Frühperikarditis: systolisch-diastolisches Reibegeräusch bei der Auskultation
- Zeichen der Herzinsuffizienz (▸ S. 78)

Untypische Infarktzeichen

Gehäuft bei Frauen und Älteren, kann sich ein Myokardinfarkt durch untypische Beschwerden äußern, die zunächst nicht an die Ursache denken lassen:

- Schmerzlokalisation und -ausstrahlung: rechte Thoraxhälfte, rechter Arm, rechte Halsseite
- Oberbauchschmerz
- Nacken- oder Rückenschmerz
- Kiefer- oder Zahnschmerz
- Unwohlsein
- Übelkeit, Erbrechen
- In ca. 15 % Fehlen von Schmerz (z. B. bei Diabetikern durch Polyneuropathie), aber Leistungsknick, Kurzatmigkeit oder Kollapsneigung. Daher ist bei älteren Menschen, insbesondere bei Diabetikern, bei jedem Kreislaufkollaps ein Herzinfarkt als mögliche Ursache zu berücksichtigen.

Komplikationen

Die häufigste Komplikation in den ersten Stunden nach einem Infarkt ist das Auftreten von **Herzrhythmusstörungen** mit zu schnellem, zu langsamem oder völlig unregelmäßigem Pulsschlag. Besonders gefürchtet sind vom Herzmuskel ausgehende Zusatzschläge (Extrasystolen), die sich zu ventrikulären Tachykardien oder sogar zum Kammerflimmern aufbauen können. Dies führt zu hämodynamisch relevanten Veränderungen wie **Blutdruckabfall**, **kardiogenem Schock** (▸ S. 59) oder **Kreislaufstillstand** (▸ S. 61).

Schwere, großflächige Infarkte mit umfangreichen Muskelnekrosen können durch mechanisches Pumpversagen ebenfalls rasch zu einem kardiogenen Schock oder zum Kreislaufstillstand führen.

aus: Kämper, Notfälle in der Heilpraktikerpraxis (ISBN 9783830473596) © 2010 Karl F. Haug Verlag

Differenzialdiagnose

- Angina pectoris
- Lungenembolie
- Pleuritis
- Perikarditis
- dissezierendes Aortenaneurysma
- Pankreatitis
- Gastritis
- Gallenblasenentzündung
- wirbelsäulenbedingter Thoraxschmerz
- Herzneurose, hyperkinetisches Herzsyndrom

Insbesondere bei Beschwerden, die nicht direkt im Brustraum lokalisiert sind, aber mit einem entsprechenden Risikoprofil und Anzeichen von Kreislaufstörungen einhergehen, sollten Heilpraktiker auch an die Möglichkeit eines Herzinfarkts denken und für rasche ärztliche Therapie sorgen.

Notfallbehandlung

- Überprüfung der Vitalfunktionen und ggf. Reanimation (► S. 64)
- bei Bewusstlosigkeit mit vorhandenen Vitalfunktionen: stabile Seitenlage (► S. 207)
- bei Ansprechbarkeit: Oberkörper hochlagern
- Erstmaßnahmen zur Verbesserung der kardialen Sauerstoffversorgung (s. Infokasten)
- Notarzt rufen
- Sauerstoffgabe (► S. 25)

Klinik/Arzt: intensivmedizinische Überwachung, i. v. Gaben von Schmerzmitteln, angstlösenden Mitteln (Morphine), ASS, Heparin, Nitroglyzerol sowie Koronarangiografie und Thrombolyse

Es sollte kein Zweifel daran bestehen, dass die Überlebensquote und die Prognose für die Zeit nach einem überstandenen Infarkt im Wesentlichen davon abhängt, wie schnell eine optimale notärztliche und schließlich klinische, intensivmedizinische Versorgung des Patienten erfolgt. Es ist daher sicher nicht richtig, dem Patienten bei Verdacht auf Myokardinfarkt zu empfehlen, sich von Angehörigen zum Hausarzt oder ins Krankenhaus fahren zu lassen.

Ein Patient mit Verdacht auf Myokardinfarkt ist nach einer notärztlichen Primärversorgung unter ärztlicher Begleitung in Reanimationsbereitschaft im Rettungswagen ins Krankenhaus zu transportieren!

Es ist also der Notarzt anzufordern. Die Zeit bis zu seinem Eintreffen kann allerdings sehr sinnvoll durch Maßnahmen der Basisversorgung genutzt werden.

Da es sich beim Herzinfarkt um eine myokardiale Sauerstoffmangelsituation handelt, müssen alle Maßnahmen darauf ausgerichtet sein, das Angebot an Sauerstoff zu erhöhen und den Verbrauch zu minimieren.

Erstmaßnahmen zur Verbesserung der kardialen Sauerstoffversorgung

Das Sauerstoffangebot wird verbessert durch:

- eine **Entlastung der Lunge** mittels richtiger Lagerung, das heißt bei bewusstseinsklaren Patienten durch die Rückenlage mit erhöhtem Oberkörper
- Entlastung des Herzens und der Lunge durch **Verminderung des venösen Rückstroms**. Dies wird ebenfalls durch eine Lagerung mit erhöhtem Oberkörper, bei Anzeichen eines Lungenödems oder eines kardiogenen Schocks auch durch den unblutigen Aderlass (► S. 71) in halbsitzender Position erreicht.
- Verabreichung von **Sauerstoff** als Sauerstoffdusche, Maske oder Nasensonde (► S. 25) mit einem Flow von 5 l/Min.

Der Sauerstoffverbrauch wird vermindert durch:

- **Immobilisation** des Patienten – schon der Gang zur Toilette kann gefährlich sein.
- **Warmhalten** des Patienten zur Vermeidung von unwillkürlichem Muskelzittern zur Wärmeerzeugung

Minderung der Stresshormone Adrenalin und Noradrenalin, die durch Angst und Schmerz vermehrt ausgeschüttet werden, den myokardialen Sauerstoffverbrauch erhöhen und tachykarde Herzrhythmusstörungen begünstigen. Dies geschieht durch beruhigendes Auftreten des Ersthelfers und der Vermittlung des Gefühls, dass die richtigen Maßnahmen eingeleitet werden und ärztliche Hilfe rasch eintreffen wird.

Zu den **primären ärztlichen Maßnahmen** gehört, wenn keine Kontraindikationen vorliegen, die Blutverdünnung mit 500 mg Acetylsalicylsäure (**ASS**) i. v. sowie die i. v. Gabe von ca. 5000 IE **Heparin**. Beide Präparate sind rezeptpflichtig und dürfen vom Heilpraktiker nicht appliziert werden. Gelegentlich wird empfohlen, dass in der präklinischen Phase auch Laien die Antikoagulation durch die orale Gabe von 500 mg ASS als Brausetablette

aus: Kämper, Notfälle in der Heilpraktikerpraxis (ISBN 9783830473596) © 2010 Karl F. Haug Verlag

einleiten sollen. Diese Maßnahme beeinträchtigt nicht die spätere klinische Lysetherapie und kann, fehlende Kontraindikationen vorausgesetzt, auch vom Heilpraktiker durchgeführt werden. **Kontraindikationen** sind Allergie auf ASS, Asthma bronchiale, extrem hoher Blutdruck über 200/120, Infarktperikarditis (Gefahr der Herzbeuteleinblutung), gastrointestinale Blutungen und die vorherige Einnahme anderer Antikoagulantien wie Marcumar.

Cave

Im Notfall gilt: Keine i. m. Injektionen!

In der Notfallmedizin sind i. m. Injektionen nicht indiziert. Außerdem können sie das zur Diagnose wichtige Muskel-Enzym-Muster verändern, wobei dies heute angesichts der Bestimmung herzmuskelspezifischer Isoenzyme keine große Rolle mehr spielt. Doch stellen sie, je nach Injektionsort, eine Kontraindikation zur Thrombolysetherapie dar. Sollte doch unter der Vorstellung einer anderen Erkrankung (z. B. bei Rückenschmerzen) eine i. m. Injektion appliziert worden sein, muss der weiter behandelnde Notarzt unbedingt darauf hingewiesen werden. Tatsächlich ist die Notfalltherapie durch den Heilpraktiker bei Herzinfarkt auf wenige Basismaßnahmen begrenzt. Ausschlaggebend sind das **rasche Erfassen** der Bedrohlichkeit des Geschehens und die **schnelle Aktivierung** der schulmedizinischen Rettungskette.

Unter diesem Aspekt ist die wichtigste Aufgabe des Heilpraktikers, seine Patienten so zu betreuen, dass frühe Anzeichen einer koronaren Durchblutungsstörung rechtzeitig erkannt und auch nach den Regeln der wissenschaftlichen Medizin diagnostiziert und behandelt werden. Dazu ist nicht nur die Beurteilung der Risikofaktoren eines jeden Patienten erforderlich, sondern auch die sorgfältige anamnestische Befragung nach Symptomen, die auf eine noch stabile Angina pectoris (▶ S. 72) hinweisen.

5.5.4 Herzrhythmusstörungen

Meist sind Herzrhythmusstörungen asymptomatisch, oder es handelt sich um harmlose Anomalien, die als Herzstolpern, -klopfen oder -aussetzer wahrgenommen und durch seelischen Stress



▶ **Abb. 5.22** EKG-Linie bei Vorhofflimmern.

begünstigt werden. Hierbei gilt es jedoch, physiologische Beschwerden, welche die meisten Menschen von Zeit zu Zeit betreffen, von ernstzunehmenden Warnsignalen zu unterscheiden.

Beispiele häufiger Herzrhythmusstörungen

Erregungsbildungsstörungen

- Sinusknoten
  - Sinusarrhythmie
  - Sinusbradykardie
  - Sinustachykardie
  - Sick-Sinus-Syndrom
- Vorhof (supraventrikuläre Rhythmusstörungen)
  - Extrasystolen
  - supraventrikuläre Tachykardie
  - Vorhofflimmern (▶ **Abb. 5.22**)
  - Vorhofflattern
- Kammer (ventrikuläre Rhythmusstörungen)
  - Extrasystolen
  - ventrikuläre Tachykardie
  - Kammerflattern (lebensbedrohlich!)
  - Kammerflimmern (lebensbedrohlich!)

Erregungsleitungsstörungen

- AV-Block (I–III)
- Schenkelblock
- SA-Block

Definition

Abweichungen von der normalen Herzschlagfolge oder -frequenz durch Störungen der Erregungsbildung und -leitung im Myokard.

Klinik

- vorübergehendes Herzrasen, -stolpern, -klopfen oder -aussetzen
- auskultatorisch: Abweichungen von der normalen Herzfrequenz (Tachykardie/Bradykardie) oder Herzschlagabfolge (Extrasystolen)
- im Rahmen einer schweren Herzschädigung (z. B. Myokardinfarkt, Intoxikationen, AV-Block III) Kreislaufkollaps (▶ S. 58) bis hin zum Kreislaufstillstand (▶ S. 61)

aus: Kämper, Notfälle in der Heilpraktikerpraxis (ISBN 9783830473596) © 2010 Karl F. Haug Verlag